121

FACULTÉ DE MÉDECINE DE PARIS

Année 1889 — N° —

THÈSE

POUR

LE DOCTORAT EN MÉDECINE

Présentée et soutenue le jeudi 31 janvier 1889, à 1 heure

Par Amédée MONNIER

Né à Teillé (Loire-Inférieure), le 29 mars 1863

DE LA

HERNIE DU DIAPHRAGME

D'ORIGINE CONGÉNITALE

Président : M. MATHIAS-DUVAL, *professeur.*

Juges : MM. BOUCHARD, *professeur.* JOFFROY, QUÉNU, *agrégés.*

Le candidat répondra aux questions qui lui seront faites sur les diverses parties de l'enseignement médical.

PARIS
IMPRIMERIE DES ÉCOLES
HENRI JOUVE
23, Rue Racine, 23
1889

A MON PRÉSIDENT DE THÈSE

MONSIEUR MATHIAS-DUVAL

Professeur à la Faculté de médecine
Membre de l'Académie de médecine
Chevalier de la Légion d'honneur

A MONSIEUR LE DOCTEUR HERVOUET

Médecin suppléant des hôpitaux de Nantes
Professeur suppléant à l'École de plein exercice de médecine
et de pharmacie de Nantes

A MES MAITRES

Médecins et chirurgiens des hôpitaux de Nantes
Professeurs à l'École de plein exercice de médecine et de pharmacie
de Nantes

DE LA

HERNIE DU DIAPHRAGME

D'ORIGINE CONGÉNITALE

AVANT-PROPOS

Le chapitre de pathologie chirurgicale relatif à la hernie diaphragmatique renferme maint point obscur.

Il est bon de ne négliger aucune recherche propre à combler une aussi importante lacune.

La littérature chirurgicale, déjà si peu riche en faits, demande pour s'enrichir de nouvelles observations.

Or, depuis Boodwicht, depuis le remarquable travail de Duguet, des faits curieux de hernie diaphragmatique congénitale se sont produits, qu'il importe de ne pas laisser dans l'ombre.

Le cas de l'individu que nous avons l'honneur de soumettre à la haute compétence de nos juges mérite d'être rangé parmi les observations désirables.

Comme l'on pourra s'en convaincre, il s'agit bien ici d'une hernie diaphragmatique, dont la congénitalité ne nous paraît pas douteuse et qui présente ceci de particulier que, malgré son énormité, elle a été compatible avec la vie.

A cette occasion nous essaierons de prouver, nous appuyant pour cela sur des statistiques scrupuleusement établies, que la hernie diaphragmatique congénitale n'est pas aussi rare peut-être qu'on l'a prétendu ; que bon nombre de hernies réputées douteuses étaient bien congénitales ; en tous cas que les raisons alléguées contre ces dernières permettent la critique.

Nous nous préoccuperons du mécanisme qui peut produire pareil prodige. Ce sera le moment d'examiner si les recherches embryologiques modernes, relatives au développement du diaphragme, ont apporté de nouvelles lumières au mode de production de ces hernies.

Forcés serons-nous de signaler les différents organes qui constituent la hernie. Ne serait-ce que pour établir un parallèle entre les cas déjà cités et le nôtre.

Enfin de même qu'il est possible actuellement de reconnaître une hernie du diaphragme, il est tout aussi possible, croyons-nous, de reconnaître si elle a été consécutive à un traumatisme ou si l'on a affaire à une lésion originelle. Données de diagnostic d'une importance capitale pour nous. En évitant des erreurs jadis permises, désormais plus faciles à éviter, elles mettront le patient à l'abri d'une médication nuisible ou de manœuvres funestes. Elles permettront au chirurgien, ceint des armes aseptiques de la chirurgie moderne, de fermer une blessure mortelle et de faire renaître à la vie un condamné à mort.

C'est donc le procès de la hernie diaphragmatique que nous voulons entreprendre.

Voici la circonstance qui nous y a déterminé.

Mais auparavant qu'il nous soit permis d'offrir à M. le

professeur Hervouet de l'école de Nantes, le témoignage d notre meilleure reconnaissance et nos plus sincères remerciments pour la bienveillance et l'empressement dévoué qu'il a toujours apportés dans la direction de nos études médicales, et aussi pour la générosité avec laquelle il a bien voulu nous accorder dans la perfection de notre travail l'appui de ses judicieux conseils.

Nous adressons aussi l'hommage de notre respectueuse gratitude à M. le professeur Mathias-Duval qui, non content d'avoir mis généreusement à notre disposition sa bibliothèque et sa grande autorité d'embryologiste, a daigné encore nous faire l'honneur d'accepter la présidence de notre thèse inaugurale.

Enfin nous ne saurions oublier dans la distribution de nos mercis, notre collègue et ami L. Gobillot, de l'école de Nantes, qui a bien voulu nous prêter le concours de ses talents de dessinateur si goûtés, et nous fournir les planches, d'une netteté irréprochable, qui sont adjointes à ce travail.

UN CAS DE HERNIE DIAPHRAGMATIQUE CONGÉNITALE GAUCHE CHEZ UN ADULTE.

Le mercredi 22 décembre 1886, à 11 h. 30 du matin, nous trouvâmes couché au n° 6 de la salle 8 (service de M. Hervouet, suppléant M. le professeur Trastour) un jeune homme, âgé de 25 ans, du nom de C..., exerçant la profession de couvreur.

Il avait des yeux grands, un visage amaigri, des joues violacées. Tout le corps était refroidi. Le pouls d'une fréquence excessive, était en outre petit et filiforme; la respiration précipitée, comme saccadée ; la langue sale, jaunâtre, l'haleine fétide, une haleine d'homme ivre après vomissements.

Interrogé, le malade, dont la voix est entrecoupée, nous répond que le ventre lui fait mal.

Le ventre est en effet très douloureux à la pression. Toute la paroi abdominale est sensible. A la palpation, nous ne percevons que la contraction des muscles de l'abdomen et, lorsque cesse cette contraction, le ventre paraît souple. Il n'est point ballonné, il est plutôt excavé.

Nous faisons asseoir le malade et nous procédons rapidement à l'examen du thorax en arrière ; rapidement, car cette position est mal supportée ; une syncope paraît imminente.

En arrière : rien d'anormal à la percussion. Le côté gauche semble un peu moins sonore. En appliquant l'oreille, nous

constatons que : *à droite*, les mouvements respiratoires sont accélérés : *A gauche*, il y a absence totale du murmure vésiculaire. Silence absolu.

En avant, le côté gauche du thorax paraît notablement bombé. Le sternum n'est pas rectiligne, mais légèrement dévié de haut en bas et de droite à gauche.

A l'auscultation de la région mammaire gauche, on ne trouve pas les bruits du cœur : on peut se demander un instant s'il n'y aurait pas un épanchement? Mais à la percussion, on obtient une *sonorité exagérée :* on dirait une caisse remplie d'air. Cela résonne comme un tambour.

Est-ce du pneumo-thorax? L'état du patient ne permet pas d'approfondir cette question. A droite, où la sonorité est normale, on retrouve le cœur, dont les bruits précipités sont nettements marqués. La pointe bat au niveau de l'appendice xyphoïde.

Notre malade déjà prostré ne signale aucune maladie antérieure.

Le jeudi qui a précédé son entrée à l'Hôtel-Dieu, il a été pris de coliques et de diarrhée. Deux ou trois selles ont été produites.

Vendredi, même état; samedi, encore ; dimanche, la diarrhée disparaît presque entièrement ; du reste, son travail jusque-là n'a pas été interrompu. Toutefois, sous prétexte d'en finir avec cette indisposition, il décide une cure par l'alcool, ne voulant d'autre médecin que Bacchus, d'autre thérapeutique que la bouteille.

Il fait donc une noce qu'il dit sans pareille, dans laquelle il aurait absorbé vin, absinthe et bien d'autres liqueurs.

Il s'ensuivit une ivresse intense, et le lundi 20 décembre, notre jeune homme est obligé de se coucher.

Depuis il vomit ou essaie de vomir. Il n'est pas allé à la selle depuis 3 jours.

Les vomissements produits devant nous ne sont ni fécaloïdes, ni bilieux, mais composés d'un magma d'aspect jaunâtre, gélatineux, d'odeur fortement alcoolique.

Nous prescrivons immédiatement un lavement purgatif, nous réservant, après l'effet de cette médication, d'appliquer sans retard un traitement contre des symptômes qui nous semblent relever de la péritonite aiguë.

Nous revenons donc un peu plus tard... alors les choses se précipitent : le pouls s'efface, la dyspnée s'accentue, les extrémités sont glaciales : la voix est éteinte, les pupilles dilatées. Le malade nous avoue une fois encore que, l'avant-veille, il a fait de copieuses libations. De la main, il frotte son thorax du côté gauche ; il a, là, comme une sensation de brûlure. Enfin, il étouffe, dit-il. Tout à coup son regard devient fixe, les bras se raidissent.

Il meurt quelques heures après son arrivée.

. . . . . .

L'autopsie nous réservait une réelle surprise. Quand nous soulevâmes, après incision, le couvercle thoracique, nous fûmes étonnés de rencontrer à la place du poumon gauche toute la masse intestinale.

L'autopsie fut faite sous la direction de M. le professeur Hervouet de Nantes.

Le nombre de côtes est physiologique.

Le poumon droit, long de 24 centim. 2/3 a l'aspect ordinaire d'un poumon physiologique, il pèse 495 grammes.

Le poumon gauche, long seulement de 12 centimètres présente ceci de particulier qu'il est *à l'envers* c'est-à-dire le sommet en bas et la base en haut. Vers son sommet, lequel n'est qu'à cinq centimètres du hile, le poumon gauche présente une *bride très longue*, qui va se continuer avec l'épiploon. Il y a une autre bride très longue et très grêle, qui va du sommet à la face convexe du diaphragme dans sa partie gauche. *Les brides filent le long du médiastin.* Entre le poumon et le diaphragme se trouve une très volumineuse masse intestinale sur laquelle nous reviendrons.

Le poumon gauche présente bien les deux lobes ordinaires ; mais le grand lobe (celui qui normalement devrait être inférieur) paraît cependant comme subdivisé. Le bord de ce lobe, qui devrait être logé dans le sillon costo-diaphragmatique, forme comme une languette distincte. La couleur du viscère est ardoisée, comme, du reste, une bonne partie de l'autre poumon.

C'est un poumon qui a respiré, *mais qui ne s'est point développé* normalement. Il pèse 105 grammes seulement.

La bronche gauche se bifurque à angle droit. Au niveau de sa bifurcation, elle éprouve une torsion manifeste, qui porte sa face postérieure en avant.

La face inférieure devient ainsi supérieure. Au devant de cette face postérieure et un peu au-dessus d'elle passe la bronche gauche de l'artère pulmonaire.

La bronche droite est normale. Bien que le poumon gauche ait une hauteur qui soit la moitié de celle du poumon droit, il ne faudrait pas en conclure qu'il représente en volume la moitié de ce dernier. Il est, en effet, fortement aplati et n'a guère que le quart du volume du poumon droit.

Le médiastin est réduit à une simple loge, située tout à fait à droite du plan médian et servant de réceptacle au cœur.

Le cœur est donc lui-même à droite du plan médian. Le poumon droit le recouvre presque en totalité. Il a une forme bizarre. Elle rappelle *celle d'un soulier dont le talon aurait été rasé*. La pointe est en bas et un peu en avant. Mais la direction de l'organe n'est pas oblique. Il est verticalement dirigé de haut en bas. La face antérieure est plane. Quant à la face postérieure elle forme deux parties : l'une inférieure, simulant la semelle du soulier (face postérieure des ventricules) ; l'autre supérieure formant le talon très effacé. Le cœur est petit. Il pèse 207 grammes, vaisseaux compris

L'artère aorte depuis son origine jusqu'à la naissance du tronc brachio-céphalique a une longueur de 5 centim. 1/2.

La circonférence de la crosse immédiatement après l'artère sous-clavière est de 4 centim. 7 millim. Cette crosse est très grêle. Dirigée de gauche à droite, elle n'est nullement croisée par l'artère pulmonaire, qui est plus petite qu'à l'état physiologique. Elle passe immédiatement au devant de la trachée, immédiatement au-dessus de la bifurcation, puis va se mettre devant la colonne vertébrale et à gauche de la trachée.

L'artère pulmonaire au lieu de s'incurver est rectiligne dans un trajet de 3 centim. 1/2 avec un diamètre de 26 millim.

Après ce trajet de 3 centimètres 1/2, elle se bifurque juste au-dessous de la crosse de l'aorte, dont la partie descendante vient se loger dans l'angle formé par les deux branches de l'artère pulmonaire.

Des deux branches de l'artère pulmonaire la gauche est très grêle ; la longueur est de 22 millim. et son diamètre de 11 millim. La droite a une largeur de 1 centim. 1/2 pour une longueur de 31 millim.

L'œsophage est situé en avant de la colonne vertébrale à partir de la bifurcation des bronches, il est placé, dans sa partie supérieure, sur le côté droit de la trachée. Il s'incurve ensuite, se place sur la face antérieure de l'aorte, et finalement vient aboutir à l'orifice diaphragmatique en un point situé à gauche de la ligne médiane.

L'intestin tout entier, exception faite cependant de l'S iliaque et du rectum, est situé dans le côté gauche du thorax, le côlon en avant. *Péri-entérite.*

Pas de sac herniaire. — La masse intestinale est à nu dans la cavité thoracique.

Par la simple traction, sans effort, on fait repasser tout le paquet intestinal dans la cavité abdominale, y compris la rate elle-même, que l'on trouve pourtant fixée par une forte bride fibreuse à la face supérieure du diaphragme.

Le diaphragme, au lieu de faire dôme, forme à gauche une dépression en sens inverse, de façon à décrire en totalité un S.

L'orifice anormal du diaphragme est ovalaire, à grand diamètre, dirigé de gauche à droite, de bas en haut, d'arrière en avant. Le grand diamètre est de 8 centimètres; le petit, de 4 centimètres.

Les contours sont *lisses.*

Le bord antérieur est libre et charnu.

Le bord postérieur dans sa presque totalité est aussi musculaire et libre; cependant, dans sa partie la plus interne, il se confond avec le centre aponévrotique et avec le pédicule de la rate, qui fait corps avec le centre aponévrotique.

Une partie du mésentère semble s'insérer à ce même centre et forme une masse commune avec le pédicule de la rate.

Ce pédicule est double et se compose d'une partie fibreuse et nacrée, l'autre est sans doute épiploïque.

Avant d'avoir fait passer l'intestin dans la cavité abdominale, nous avons pu constater des adhérences cellulaires molles, disposées de façon à rendre le trou virtuel ; mais ces adhérences étaient très facilement détachées avec le doigt.

Que restait-il donc dans la cavité abdominale ? *Les deux reins, le foie* et *l'estomac.*

Des deux reins, le droit pesait 93 grammes ; le gauche 110 grammes. Le premier était collé au bord inférieur et postérieur du foie.

Tous les deux présentaient de la *péri-néphrite.* Le foie pesait 1215 grammes : son lobe gauche, très long de haut en bas et étroit; l'autre au contraire, court et épais.

On y remarquait les lésions de la péri-hépatite. *L'estomac* occupait la place principale dans la cavité abdominale. La face *antérieure* était devenue *postérieure ;* et le pylore, au lieu d'être à droite, se trouvait à gauche, obligé qu'il avait été de suivre le duodenum et le reste de l'intestin dans leur ascension.

D'une forme d'ailleurs peu ordinaire, l'estomac était gravement lésé. Les tuniques étaient épaissies. La muqueuse, couverte de points blancs innombrables, très nettement visibles, puriformes (des glandes à mucus selon toute vraisemblance), formait ça et là de véritables replis, de véritables colonnes. Elle était en outre injectée et d'une grande épaisseur. La séreuse était très enflammée.

En somme, lésions de gastrite intense avec péritonite.

De tout ceci il résulte que C... a été probablement victime de ses excès alcooliques. Il est vraisemblable qu'il eût pu

continuer à vivre, malgré son énorme hernie diaphragmatique, s'il n'avait ingéré intempestivement de grandes quantités d'un alcool peut-être hypertoxique. Sa santé était très bonne avant ses derniers jours. On peut supposer d'ailleurs que les malformations décrites plus haut l'ont mis dans un état d'infériorité pour la lutte contre la maladie.

Quel que soit le mécanisme par lequel les intestins se sont trouvés dans la cavité thoracique, que le phénomène ait eu lieu avant la naissance ou au moment même, peu nous importe pour l'instant. Nous débattrons la question plus tard. Ce qu'il importe d'établir dès maintenant, c'est la *congénitalité* de la perforation et de la hernie par conséquent. Or cette perforation était-elle congénitale, c'est-à-dire la perforation existait-elle au moment même de la naissance ?

Cela nous paraît évident, d'après les détails de l'autopsie.

En effet, le poumon gauche, dont la longueur était réduite à 12 centimètres, présentait son sommet *en bas*, et sa base, *en haut*. Le hile avait subi une véritable torsion, telle que la face antérieure était devenue postérieure. On comprend qu'une semblable *inversion* puisse se produire au moment du développement de l'organe, sous l'influence d'une cause qui y préside. On ne l'admet plus aussi facilement, si on fait intervenir la cause modificatrice *après* la formation de l'organe. Que le poumon soit comprimé par une masse intestinale ou par un épanchement, il sera comprimé ; mais cette compression même sera insuffisante pour amener le renversement de l'organe, tel que nous l'avons décrit.

Le grand lobe de ce poumon était comme *subdivisé*. Le bord de ce lobe qui devait être placé dans le sillon costo-

diaphragmatique avait la forme d'une languette parfaitement distincte. Ce poumon, qui présentait comme hauteur la moitié de celle du poumon droit, n'avait que le quart de son volume. En un mot, il avait respiré, mais n'avait pu *se développer* d'une façon normale.

De son sommet, placé à une distance de 5 centimètres du hile, on voyait partir une bride fort longue, que l'on suivait jusqu'à l'épiploon. Du même point et comme un dédoublement de la première, une autre bride allait rejoindre la face convexe du diaphragme. Ces brides n'avaient d'ailleurs ni l'aspect ni la consistance des brides cicatricielles; elles ne ressemblaient en rien aux adhérences fermes des pleurésies anciennes. C'étaient deux bandes molles, souples, comme celluleuses, se laissant quelque peu étirer, appendues en ce point sans raison ni but apparents, et finalement allant faire lien commun avec le pédicule de la rate.

Du reste cette perturbation dans le mode de développement et dans la disposition du poumon gauche se montrait aussi dans la bronche, les artères aortique et pulmonaire correspondantes.

Il n'y avait pas à proprement parler de refoulement du médiastin. Celui-ci était réduit à une simple loge, située tout à fait à droite du plan médain et servant de réceptacle au cœur, enveloppé de son péricarde.

C'est dire que ce dernier organe était complètement à droite du plan médian. Et ici encore on ne constatait pas simplement un rejet vers la droite, mais une réelle déformation, qui, selon toute vraisemblance, remontait à l'époque de la vie embryonnaire. Cet organe, situé verticalement, était allon-

gé, avec une forme bizarre qui nous rappelait assez celle d'un soulier, dont le talon aurait été rasé.

La face antérieure était absolument plane. Mais la face postérieure offrait deux parties : l'une inférieure, *la semelle du soulier* (face postérieure des ventricules) ; l'autre supérieure, le talon très effacé. Le cœur était d'ailleurs petit.

Nous avons déjà décrit l'orifice lui-même du diaphragme, *ovalaire*, à grand diamètre dirigé de gauche à droite, de bas en haut et d'arrière en avant (8 centimètres d'une part, 4 de l'autre), *à contours parfaitement lisses ;* ayant un bord antérieur, libre et charnu ; un bord postérieur, musculaire et libre dans sa presque totalité ; mais dans sa partie la plus interne se confondant avec le centre aponévrotique et avec le pédicule de la rate, qui faisait pour ainsi dire corps avec le centre aponévrotique.

La rate se trouvait donc elle-même dans la cavité thoracique. Et son pédicule *double* était composé d'une partie fibreuse et nacrée ; et d'une autre partie de nature celluleuse et sans doute épiploïque. Car en ce point il y avait une fusion vraiment bizarre *des deux brides* que nous avons signalées venant du poumon, *du pédicule de la rate* et aussi de *l'épiploon*, sans trace en ce point d'inflammation.

D'ordinaire l'estomac est classé en première ligne parmi les organes herniés, et cela se comprend. Dans le cas présent *l'estomac* est le seul organe avec le foie et le colon iliaque qui soit demeuré dans la cavité abdominale.

De plus il est *toujours* suivi, et cela s'admet encore volontiers, de la rate avec laquelle il a des connexions intimes. Or, chose étrange, nous avons ici l'exemple unique d'une hernie diaphragmatique énorme ne comprenant pas — ce

qui est habituel — l'estomac parmi les organes qui la composent ; mais comprenant la rate, sans son conjoint l'estomac — ce qui est rare, ce qui est inexplicable même par le seul fait d'organes passant de la cavité abdominale dans la cavité thoracique *après la naissance*,

En résumé, non-seulement la conformation de l'orifice, ses dimensions, son siège, son organisation, mais la *disposition* des organes herniés, *la présence de la rate* dans la cavité thoracique *sans l'estomac*, *l'insertion d'un pédicule fibreux de la rate*, sur la face thoracique du centre aponévrotique, la situation et la dimension du poumon et du cœur, *la forme de ce dernier*, le défaut de développement de la bronche gauche et de l'artère pulmonaire correspondante ; tout démontre le vice de développement originel du diaphragme, et la présence probable, sinon certaine, des viscères dans la cavité thoracique à une époque antérieure à la naissance.

Du reste les renseignements, que nous avons pris auprès de la mère et de la sœur de notre malade, nous ont confirmé dans cette manière de voir. De tout temps, le jeune C... a eu le ventre *extrêmement creux*, au point que cela réalisait une véritable difficulté pour la confection de ses vêtements, Il vomissait de temps à autre ses aliments, peut-être quand il lui arrivait de manger trop ou trop vite ?

Il n'avait ni palpitation, ni oppression. Pas de maladies antérieures.

Au dire de la famille, la maladie a débuté avec les libations du 20 décembre.

Il n'y a aucune difformité chez les autres membres de la famille ascendants ou collatéraux.

Voilà donc un point bien établi : nous avons affaire à une hernie du diaphragme *congénitale*, compatible avec la *vigueur*, la *santé* et la *vie* d'un jeune homme de 25 ans, qui vivrait encore sans cet écart de régime auquel il s'est volontairement soumis.

***

Enfin des cas *anciens* rejetés sous prétexte qu'ils étaient *sans précédent ;* et mieux encore des cas *récents*, tous conformes ou à peu près à celui que nous publions, viennent ajouter à la valeur de notre argumentation.

Tel est le cas rapporté par le docteur Harris de New-York et que nous publions dans son entier.

AUTRE CAS DE HERNIE DIAPHRAGMATIQUE CONGÉNITALE CHEZ L'ADULTE

Rapporté par le Dr L. HARRIS. *The médical Record* (New-York, 11 octobre 1884).

E. C..., âgé de 34 ans, cultivateur, entre à l'hôpital, le 15 novembre 1883, dans le service du docteur F. Henrothin, médecin suppléant.

Le malade était dans une grande prostration, avec une dyspnée intense, dans un état tel que les renseignements devenaient difficiles. A l'en croire cependant, sa santé jusque-là avait été florissante. C'était là *sa première maladie aiguë*. On crut avoir affaire à une pneumonie croupale, affectant le lobe inférieur du poumon droit et compliquée d'une pleurésie aiguë du même côté. Le 17 novembre le malade mourait subitement.

L'autopsie fut faite 48 heures après par les soins du Dr W. I. Belfield, pathologiste à l'hôpital.

Le corps était maigre ; l'abdomen *remarquablement déprimé.*

L'incision ordinaire est faite : on enlève le sternum, et on trouve ce qui suit :

Le cœur avait à peu près conservé sa position normale, la pointe étant un peu plus rapprochée du sternum que de coutume.

La cavité pleurale droite contenait un peu de lymphe récemment coagulée.

Les lobes moyen et inférieur du poumon droit présentaient de l'hépatisation grise. Le lobe supérieur dans sa partie inférieure avait de l'hépatisation rouge, et dans sa partie supérieure beaucoup d'œdème.

La cavité pleurale gauche contenait, outre le poumon gauche, *l'estomac, presque tout l'intestin grêle, une partie du côlon et la moitié du pancréas.* Le poumon avait 8 pouces de long, un à deux d'épaisseur et 2 à 3 de largeur : il était refoulé à la partie antérieure et supérieure da la cavité thoracique gauche, appliqué contre le médiastin.

Il paraissait n'être constitué que par le lobe supérieur, lequel, à l'exception de quelques nodules caséeux au sommet et des traces d'œdème, était parfaitement normal, crépitait bien et flottait sur l'eau. Le lobe inférieur de ce poumon était ratatiné en une petite masse dure qui ne contenait pas d'air et s'enfonçait dans l'eau.

La cavité abdominale peu profonde contenait seulement le foie, les reins, *la rate*, une petite portion de l'iléon et le côlon ascendant et descendant. Le Foie était légèrement hypertrophié et gras. Le bord antérieur du lobe droit dépassait de quatre travers

de doigt le rebord des côtes. Sa situation profonde n'était pas due à une augmentation de volume, mais à un mouvement de bascule en avant et en bas.

Les reins et *la rate*, d'ailleurs sains, occupaient leur place normale.

Le diaphragme présentait *une seule et large ouverture* occupant la partie centrale et postérieure, à travers laquelle divers organes, veine cave inférieure, aorte, canal thoracique, veine porte, gros intestin et intestin grêle, pancréas, artère mésentérique supérieure passaient de la cavité abdominale dans la cavité thoracique, et réciproquement.

Ce trou était assez large pour permettre le *passage du poing*. Le bord droit du pilier droit faisait voûte à gauche et formait le bord libre du trou. Celui-ci arrondi, lisse, était attaché à la tête de la douzième côte et à la base de l'apophyse transverse de la 12e vertèbre dorsale. Il n'y avait pas de pilier à gauche. La planche V montre le trajet et les rapports du canal alimentaire (sur cette figure poumon et foie ont été écartés, le cœur tiré à droite et l'intestin grêle à gauche, les côtés sont représentés par des pointillés).

L'œsophage passait derrière la crosse de l'aorte, descendait le long du côté antérieur et droit de l'aorte descendante jusqu'au niveau de la huitième vertèbre dorsale. Il passait alors au-devant de l'aorte, puis brusquement se portait verticalement en bas, et après un trajet d'environ 2 pouces se jetait dans le cardia.

L'estomac lui-même s'étendait de ce point jusqu'au sommet de la cavité thoracique, puis se courbait en avant et en bas, à ce point que la grande courbure regardait en arrière et en haut, et la petite, en avant et en bas.

Le duodenum commençait au niveau du 3e espace intercostal

en avant, passait à travers l'ouverture du diaphragme dans l'abdomen ; puis, laissant une portion d'environ 8 pouces dans l'abdomen où se trouvait la tête du pancréas, il passait en arrière dans le thorax à travers l'ouverture.

Le reste de l'intestin grêle se trouvait dans la cavité thoracique, à l'exception d'environ 12 pouces de l'extrémité inférieure de l'iléon ; le reste passait à travers l'ouverture du diaphragme dans l'abdomen du côté de la région iliaque droite, où il joignait le cœcum, celui-ci occupant à peu près sa situation normale.

Le côlon ascendant passait directement dans le thorax en avant du duodenum. Le côlon transverse s'étendait le long du côté droit de l'estomac et entrait aussi dans la cavité de l'abdomen. Le côlon descendant occupait à peu près sa situation normale. Le rectum descendait le long de la partie médiane du sacrum.

Le pancréas était en pleine ouverture, moitié dans l'abdomen, moitié dans le thorax. Le tronc cœliaque et les artères mésentériques étaient distraites de leur situation ordinaire. La branche gastrique du tronc cœliaque et la mésentérique supérieure passaient jusque dans le thorax. Les branches spléniques et hépatiques allaient directement à leur organe respectif. La veine porte descendait à travers l'ouverture vers le foie.

Les organes génito-urinaires étaient à leur place normale.

*
* *

Des auteurs d'une valeur incomparable ont écrit et fait accepter *qu'il n'y avait à être congénitales* que les hernies dont l'ouverture, due à une absence d'une portion du muscle diaphragmatique avait la forme *d'un croissant ;* que dans ce cas l'ouverture avait un *siège fixe* et des bords *réguliers ;*

que tout orifice ne présentant pas ce double caractère de *fixité* et de *régularité* appartenait à des hernies non congénitales, à un groupe herniaire spécial, frappant des sujets dont le plus jeune dans les observations connues avait 11 ans, ressemblant et par ses caractères anatomiques et par ses symptômes aux observations de hernies diaphragmatiques, suites d'efforts ou de plaies. Il n'y manquait qu'une chose, la notion d'une lésion antérieure du diaphragme : d'ailleurs dans les hernies en croissant la vie était *impossible* ou *insupportable*. Aussi bien, il y a 15 années on n'avait pas encore d'exemple de hernie diaphragmatique manifestement congénitale, qui ait atteint l'âge de 25 ou de 27 ans.

Ce manque d'exemples, joint aux ténèbres toujours existantes du développement du diaphragme explique les doutes émis sur la congénitalité de ces hernies découvertes *dans l'âge mur*.

Or, nous le répétons, le cas de hernie que nous présentons, nous apparaît sans début palpable ; cette hernie naît avec le sujet qui la porte ; elle n'appartient pas à ces hernies dites en croissant, *les seules* réputées congénitales ; elle existait 25 ans après la naissance, sans qu'on l'eût soupçonnée, sans quelle fût cause de la moindre gêne, sans qu'elle nuisit en rien au développement du corps.

Le 19 novembre 1883, l'autopsie d'un sujet, âgé de 34 ans, faite à New-York par le Dr Belfield, en fournissait un exemple aussi remarquable.

C'est ainsi que, servi à merveille par les circonstances, après avoir remarqué que, malgré le nombre chaque année croissant de hernies diaphragmatiques publiées, cette espèce pathologique présentait quelques points entourés d'une certaine obscuri-

té, nous nous sommes mis en devoir d'aborder un aussi épineux sujet. La tâche est dure, au-dessus de nos forces ; mais elle est bien adoucie à la pensée que nous pouvons compter sur l'indulgence de nos juges et qu'ils nous sauront gré d'avoir voulu être utile à la science, en essayant de jeter quelque lumière sur semblable chaos.

DÉFINITION

Hernie diaphragmatique, tout le monde sait ce que cela veut dire. Elle existe chez la femme et chez l'homme, comme aussi assez fréquemment chez les animaux tels que le bœuf, le cheval, le chien, le singe et le chat. Elle est congénitale quand elle existe au moment de la naissance. *Il est nécessaire* que la lésion du diaphragme qui l'a produite date de la vie embryonnaire, de cette époque, où chaque élément organique qui a reçu l'impulsion de la vie se développe suivant des lois fixes et invariables, pour la plupart mal connues. Une lésion du diaphragme, qu'il y ait faiblesse prédisposante ou qu'on invoque le mécanisme que l'on voudra, pourrait se produire dès les premiers instants de la vie extra-utérine et donner lieu au passage de certains viscères abdominaux, dont le nombre augmenterait avec les progrès de la fonction respiratoire, par exemple. Semblable lésion ne doit pas être, suivant nous, *taxée de congénitalité*. Et nous devons abandonner cette hypothèse pour rester dans le domaine de la *congénitalité vraie*.

Serait donc congénitale dans le sens propre du mot toute hernie existant à travers un orifice anormal ou un orifice naturel agrandi, large ou étroit, dû lui-même à un trouble dans le développement du diaphragme.

Historique. — On trouve la hernie du diaphragme signalée dès les temps les plus reculés. Son histoire s'établit incertai-

ne et vague d'abord, mais les faits s'ajoutent aux faits, et de la hernie diaphragmatique, — notion dont on se préoccupait uniquement même à l'époque de Cruveihlier, — on en arrive la hernie diaphragmatique congénitale. C'est Bowditch qui le premier a établi une statistique sérieuse comportant les faits produits de 1610 à l'année 1846. Mais le travail le plus important et le plus complet est celui que nous trouvons en France, cité d'ailleurs par tous les auteurs français, celui qu'a entrepris le Dr Duguet et dont il a fait le sujet de sa thèse inaugurale en 1866.

Siège (*statistiques*). — Un premier fait a frappé tous les auteurs anciens et modernes, c'est que dans le plus grand nombre des cas la hernie diaphragmatique se rencontre *à gauche*.

Autenrieth et Dreyfus (1829), prétendent que les hernies droites comparées aux gauches sont entre elles comme 1 est à 5.

Cruveilhier dit: les hernies diaphragmatiques n'existent qu'à gauche.

Bowditch sur 88 cas en a rencontré 41 à gauche et 18 à droite.

Duguet croirait volontiers qu'elles sont aussi fréquentes à droite qu'à gauche.

Leichtenstern sur 77 cas a trouvé douze hernies à droite pour 65 à gauche et a constaté la même proportion pour les hernies acquises.

Plus récemment encore, en l'année 1879, Richard Kohn sur 94 cas de hernies congénitales donne 74 gauches pour 13 droites; la situation pour 7 n'ayant pu être déterminée.

Enfin dans la *Gazette médicale de Strasbourg* (1er août 1884)

on rapporte que sur 282 hernies diaphragmatiques congénitales et acquises réunies Dietz a compté 261 gauches et 21 droites.

La hernie diaphragmatique est donc plus rare à droite qu'à gauche. En connaît-on la raison ?

Meckel et d'autres auteurs avec lui avaient mis en avant le rôle protecteur du foie. Mais cette hypothèse s'évanouit, paraît-il, devant les faits de l'embryologie qui nous apprend que le foie à cheval sur la colonne vertébrale ne protège pas plus le côté droit que le côté gauche, chez le fœtus.

Du reste, si le foie joue un rôle protecteur, pourquoi ne le fait-il pas toujours ? On comprendrait mieux que dans les hernies traumatiques il favorisât la cicatrisation ou empêchât l'irruption des viscères ; mais quand il s'agit de la vie embryonnaire la cause, présidant à l'arrêt de développement, doit être ailleurs.

Schöller met en avant le développement plus précoce du foie par rapport aux autres viscères abdominaux, pour répondre à la théorie de ceux qui proposent, comme explication du fait, la plus grande mobilité des viscères situés dans le côté gauche de l'abdomen.

Mais la priorité de développement du foie sur l'estomac ou les autres viscères ne signifie rien. Seule la mobilité des parties intéressées pourrait avoir quelque importance, ainsi que nous le verrons.

Invoquerons-nous avec Wurth une plus grande puissance du développement musculaire du côté droit, d'où résulterait pour celui-ci une force de résistance plus considérable ?

Mais cette explication perd toute valeur dans les cas où la

résistance musculaire semble partout égale; dans ceux par exemple, où le diaphragme est de toute part charnu.

Nous laissons de côté les autres hypothèses plus ou moins fantastiques.

En résumé, le foie ne peut jouer qu'un rôle protecteur, en prévenant: la formation d'une hernie, dans le cas de blessure à droite; d'une hernie volumineuse, dans tout autre cas. Si du reste l'estomac comme les autres viscères jouent un rôle, ce n'est probablement pas *par la pression* qu'ils exercent sur le muscle diaphragme, mais peut-être *parce qu'ils apportent un obstacle au développement*, tout comme l'œsophage et l'aorte, ainsi que nous essaierons de le faire comprendre quand nons traiterons de l'orifice herniaire. Comment d'ailleurs attribuer le rôle prépondérant à l'estomac dans les cas où cet organe reste dans la cavité abdominale?

A l'état normal le diaphragme est un muscle hémisphérique, convexe du côté de la poitrine et concave du côté de l'abdomen. C'est une cloison tendineuse et musculaire, qui sépare la cage thoracique de l'abdomen. Cette cloison présente des orifices nombreux et ne s'insère pas sur tout le pourtour de la cavité thoracique : des artères, des veines, des nerfs et des muscles même passent à travers le diaphragme pour arriver dans l'abdomen.

La partie fibreuse du diaphragme, comparée par Winslow à une feuille de trèfle s'appelle centre Phrénique. Elle est constituée par un entrecroisement de faisceaux fibreux qui circonscrivent dans leurs entrecroisements plusieurs orifices par où passent des organes différents.

On cite des cas d'absence complète de diaphragme. Diemerbroëch l'a observé sur un enfant de 7 ans. Meckel cite un

cas analogue. Bowditch, également. Son cas était même compliqué d'absence du médiastin.

D'après nos calculs, presque toute la moitié gauche du diaphragme manquerait dans environ 19 cas ; la moitié droite, dans 6 cas.

Trois fois nous avons trouvé le centre fissuré ; et 5 fois le diaphragme était repoussé en forme de sac.

Dans 3 ou 4 cas, le trou œsophagien avait une largeur démesurée. Pour tous les autres cas, les descriptions portaient, soit des fissures produites par un écartement de fibres, soit un véritable défaut de développement.

On a voulu déterminer un siège de prédilection pour la hernie diaphragmatique congénitale. Cependant calculer si celle-ci s'est produite à telle place ou à telle autre, nous semble chose fort difficile.

En effet les descriptions anatomiques de l'ouverture anormale sont parfois beaucoup trop incomplètes pour que nous puissions déterminer avec certitude un siège propre.

Cette inexactitude de renseignements fait que certains auteurs, comme Emmet, admettent que la portion tendineuse du diaphragme est plus souvent intéressée que la portion musculaire ; d'autres comme Leichtenstern après Fœrster, que c'est au contraire la portion charnue du diaphragme ; et cela, aussi bien pour les hernies congénitales que pour les hernies traumatiques. Leichtenstern a cependant soin d'ajouter dans une remarque, comme moyen terme, que l'ouverture diaphragmatique se montre généralement *à la limite* de la portion tendineuse et de la portion charnue. Il est à coup sûr plus près de la vérité que Wurth qui place le siège

de l'ouverture au niveau du l'hiatus œsophagien considérablement élargi.

Nous sommes amenés à conclure par les faits qui précédent que la hernie diaphragmatique se produit à gauche comme à droite et au centre, *à gauche dans la majorité des cas ;* qu'elle n'a *pas de siège fixe à proprement parler*, puisque l'ouverture peut exister aussi bien à droite qu'à gauche et au centre, en pleine portion charnue comme en pleine portion aponévrotique. Tout dépend du point où porte l'arrêt de développement.

Développement du diaphragme et théories tirées des anomalies de développement. — Mais comment se développe le diaphragme ? Existe-t-il quelque théorie pouvant nous faire comprendre pourquoi dans certains cas le diaphragme manquera en tout ou en partie, tandis que dans la plupart des cas nous n'aurons affaire qu'à un véritable trou, de dimensions d'ailleurs variées ?

Toutes les anomalies du diaphragme sont expliquées par un arrêt de développement. Or rien n'est moins connu que ce développement.

Baër signale des difficultés très grandes dans son étude.

Kœlliker se contente de dire que le diaphragme se forme « par deux moitiés qui, partant des os de la poitrine, à la formation desquels chacune est intimement liée, se portent en dedans l'une vers l'autre et finissent par se souder. »

C'est la loi, dite loi centripète, que trente années auparavant Serres émettait.

Breschet, cité par I. G. Saint-Hilaire, Saint-Hilaire lui-même admettent cette opinion.

Pourtant Kœlliker fait des réserves. D'autres auteurs ont

des raisons pour admettre le contraire. Selon eux, le développement du diaphragme est centrifuge.

Campana, dans son *Dictionnaire encyclopédique* a beau dire : l'histoire du développement du diaphragme est encore à découvrir, le raisonnement l'emporte et on arrive à nier la théorie centripète pour accepter la théorie centrifuge.

C'est alors monsieur Gerbe qui fait autorité en pareille matière. Il dit :

« Le diaphragme ne manque jamais sur le milieu ; il ne le peut pas, et s'il vient à manquer, c'est toujours sur le côté. Sans doute le premier mode, le premier état du diaphragme est inconnu. Mais qu'importe? Formé primitivement d'une substance gélatineuse? répandue autour des conduits qui le traversent, il s'étale ensuite, de chaque côté en demi-éventail triangulaire, dont le sommet est placé au pilier correspondant, dont la base, tournée en avant, se développe progressivement à partir du sternum jusqu'à la dernière côte, et à la paroi abdomino-thoracique qu'il forme lorsqu'il achève son développement. En effet il existe primitivement une grande cavité pleuro-péritonéale que le diaphragme doit plus tard séparer en deux cavités distinctes. Ce dernier, caché en avant des lobes pulmonaires qui le dépassent en bas, recouvre de plus en plus les lobes, à mesure pour ainsi dire qu'il se déploie pour former un croissant. Ce croissant, à son tour, finit par le déborder au moment où, près de s'effacer, il va cloisonner la cavité pleuro-péritonéale. Qu'une cause quelconque arrête à un moment donné le développement centrifuge du muscle, une maladie vasculaire par exemple? le cloisonnement s'arrête aussi, il ne s'achève pas : alors persiste un état qui n'était que transitoire, mais normal chez le fœtus. »

« On conçoit encore, ajoute-t-il, que le cloisonnement s'achève sans tissu musculaire ; alors existerait une cloison complète cellulo-séreuse, mais avec un point faible qui aux premières inspirations ne saurait lutter contre la pression des viscères abdominaux. »

La théorie que nous venons d'exposer toute séduisante qu'elle est, a le tort de ne pas être d'accord avec la science embryologique moderne, comme nous le verrons. En tous cas, pas plus que la loi centripète cette loi centrifuge ne peut expliquer le fait.

Mieux vaudrait se demander, comme M. Duguet, si ce vice de conformation ne consiste pas dans une aberration de certains faisceaux de certaines portions de ce muscle plutôt que dans un manque de réunion, comme dans le bec-de-lièvre proprement dit.

Mais poursuivons nos recherches. Les embryologistes modernes et contemporains renseignent-ils mieux ?

D'après Cadiat, dont l'opinion semble être acceptée par Uskow (1883), le diaphragme se formerait aux dépens de la couche du mésoderme, qui, sur le capuchon céphalique, sépare le cœur de l'aditus anterior, c'est-à-dire, de la lame fibro-intestinale, de sorte qu'on peut dire qu'au début la tête ou ce qui la représente, c'est-à-dire la vésicule cérébrale antérieure est d'abord au niveau du diaphragme. Au fur et à mesure que le cou et la face se développent, le diaphragme descend et vient prendre sa place définitive, entraîné par le foie qui pousse alors vigoureusement. Il est encore incomplet chez l'homme à la 3e semaine. Enfin, dans le début de la vie fœtale, il y aurait deux cavités ; chacune de ces cavités a sa membrane séreuse, séreuse des viscères de la vie ani-

male, séreuse de la vie organique... Lentement la cavité pleuro-peritonéo-génitale unique se modifie, le péricarde s'isole d'abord, puis les plèvres, par la croissance du diaphragme.

Cette théorie, malgré toute la valeur qu'elle peut avoir, ne suffisant point à notre intelligence bornée, nous avons voulu puiser à la vraie source, à la source même de la science embryologique.

Nous nous sommes présenté au laboratoire de M. le professeur Mathias-Duval, qui a daigné nous accorder la faveur d'un entretien et nous expliquer lui-même sa manière de voir.

Nous sommes certain que l'embryologie du diaphragme n'est point faite. Pour bien connaître le développement du diaphragme, il faudrait le suivre pas à pas chez l'embryon. Le poulet convient mal à cette étude. Rien jusqu'à ce jour n'a été tenté, mais ce travail, tout de science et de patience, sera entrepris. C'est dire qu'il sera mené à bonne fin. Et alors seulement nous aurons la vérité sur ce point encore obscur.

Ce que l'on peut affirmer avec certitude, c'est que *cette substance gélatineuse* dont a parlé M. Gerbe ne saurait entrer en ligne de compte. C'est une idée vieillie, incompatible avec les données actuelles de l'Embryologie. On doit distinguer dans le diaphragme deux choses; le muscle lui-même et la lame de tissu conjonctif située au-dessus et au-dessous. Au lieu d'un diaphragme, il faut en concevoir deux ; l'un, formé de fibres conjonctives ; l'autre, de fibres musculaires.

Le premier est solidaire du foie, lié à la formation de

cette glande, et s'en sépare à un moment donné de la vie embryonnaire.

La théorie de deux moitiés allant à la rencontre l'une de l'autre n'est vraie que pour le muscle, mais n'est plus vraie pour la lame conjonctive qui le recouvre.

Telles sont les seules données que nous ayions sur le développement du diaphragme. Elles ne sont pas assurément de nature à expliquer tous les faits. L'opinion peut-être la plus vraisemblable est celle qui consiste à dire que dans le cas de malformation congénitale, il n'y a pas défaut de rapprochement comme dans le bec-de-lièvre. Il y a plutôt *aberration de certains faisceaux;* et cette aberration pourrait bien tenir à la présence en ce point d'un viscère quelconque. Le diaphragme qui se développe, respectant l'œsophage par lequel il est normalement traversé, respecterait aussi les viscères qu'il rencontre sur sa route inconnue de nous.

De là des variétés d'orifice. Et ici les auteurs s'accordent presque dans leurs descriptions.

L'ouverture est *en croissant*, *ovale* ou *ronde*. Les bords en sont *lisses*, souvent épaissis *en bourrelet*, *minces*, *tranchants*.

On ne saurait du reste utiliser cette notion comme signe caractéristique de la hernie congénitale, car dans les hernies acquises en tant qu'elles sont chroniques, on a trouvé la même proportion. De même on ne peut attacher une grande importance à la présence ou à l'absence d'un sac herniaire, puisque le sac existe ou manque dans le hernie diaphragmatique, qu'elle soit congénitale ou qu'elle soit acquise. Les observations en font foi.

Formes de la hernie diaphragmatique. — C'est le moment de parler de la forme de la hernie congénitale.

Cruveihlier établit deux grandes divisions, basées sur l'absence ou la présence d'un sac herniaire.

Pour lui, deux variétés de hernie diaphragmatique sans sac existent selon que l'ouverture a la forme d'un croissant ou d'une boutonnière.

Dans les hernies en croissant l'ouverture est indiquée par les observateurs comme considérable. En avant et en dedans le croissant diaphragmatique est constitué par les fibres propres des muscles; ou bien le centre tendineux et les extrémités musculaires.

Toujours est-il que ce bord est mince, lisse et régulier. Dans le cas rapporté par M. Duguet, la concavité du croissant est formée par des fibres nacrées, resplendissantes, tendineuses; les côtés du croissant au contraire sont formés par des fibres musculaires rouges, parallèles entre elles.

Dans les hernies en boutonnière au contraire les limites de l'ouverture sont entièrement fournies par le diaphragme. Tantôt cette ouverture est près de l'œsophage, près des côtes; tantôt elle est en plein muscle; tantôt en pleine portion tendineuse ou dans les deux à la fois. Les dimensions sont aussi variables ; de même, la direction. Les bords présentent enfin la plus grande diversité, ou lisses et réguliers, ou irréguliers et comme cicatrisés.

D'où, au dire de M. Duguet, ces deux variétés sont nettement tranchées : fixité de siège et régularité dans un cas; indifférence de siège et irrégularité dans l'autre cas.

M. Duguet attache une grande importance à ce fait.

Cette différence est tellement frappante, dit-il, qu'elle jette

des *doutes légitimes* sur l'identité d'origine de ces deux variétés.

Nous avons déjà vu que si parfois dans la hernie en boutonnière les bords de l'ouverture sont durs, fibreux, irréguliers, ils sont dans quelques cas lisses et parfaitement réguliers tout comme dans les hernies en croissant. Les dimensions peuvent aussi varier dans un cas comme dans l'autre. Quant à la fixité de siège dans un cas, à l'indifférence de siège dans un autre cas, nous les regardons comme deux caractères propres à différencier *deux variétés* de hernie, ces deux variétés répondant à *deux modes de développement* du diaphragme.

En effet, l'absence totale ou partielle du diaphragme de l'homme est la conséquence d'un arrêt anormal total ou partiel du développement de ce muscle dans l'embryon humain, arrêt total ou partiel normal chez les animaux d'un ordre très inférieur.

Nous lisons dans les bulletins de la société d'anthropologie de Paris (1883).

Sous l'influence de causes encore inconnues, le diaphragme peut ne pas se développer du tout ou ne se développer qu'incomplètement chez l'homme normalement, il reste très incomplet même chez certains animaux à respiration aérienne (Farabœuf).

Le défaut de développement peut porter tout aussi bien à droite qu'à gauche, en avant qu'en arrière, au centre qu'à la périphérie.

D'où il suit que pour nous, ces deux variétés de hernies, *hernies en croissant et hernies en boutonnière* reconnaissent *la même origine*. Et du même coup tombe cette hypothèse,

qui prétend assimiler *les hernies en boutonnière* à des hernies *par rupture*, quand bien même « dans tous les cas « cités le sujet le plus jeune aurait 11 ans ; quand bien « même il y aurait 10 hommes pour 5 filles ou femmes ; « quand bien même ces hernies seraient toutes à gauche ; « quand bien même il y aurait des partisans pour et des « partisans contre ; ce groupe de hernies ressemblerait-il « par ses caractères anatomiques et symptomatiques aux « observations de hernies diaphragmatiques, suites d'efforts « ou de plaies ; n'y manquerait-il qu'une chose, la notion « d'une lésion antérieure du diaphragme » ; notion importante selon nous, mais qu'il faut rapprocher de nos autres preuves de congénitalité ; quand bien même enfin, « le poumon comprimé aurait respiré ! »

Pour terminer ce qui a rapport à la forme de la hernie, nous dirons que la présence d'un sac herniaire a été jugée incompatible avec la congénitalité. Cette question nous paraît peu importante. En tous cas, il sera bon de dire que l'on connaît *une douzaine de cas* de hernies *manifestement congénitales* avec un sac herniaire, sac formé ou bien par le péritoine et la plèvre ou par l'un deux ou en même temps par le diaphragme. Pourquoi rejeter ces faits sous prétexte que nous ne pouvons en fournir l'explication ?

Organes herniés. — Tous les viscères contenus dans l'abdomen, à l'exception toutefois des organes sexuels, de la vessie et du rectum peuvent élire domicile dans la cavité thoracique. Et dans la généralité des cas, ils existent *en masse*. Par ordre de fréquence, d'après bon nombre d'auteurs, *c'est l'estomac qui a la priorité*. On a même voulu tirer une conclusion de ce fait au sujet de la plus grande fréquence

de la hernie à gauche. Après l'estomac, c'est le côlon. Viennent ensuite l'intestin grêle, la rate, le foie et le pancréas.

Nous avons voulu nous rendre compte du nombre, suivant lequel chaque organe s'est présenté dans les cas que nous publions.

Et voici le résultat de nos recherches :

Intestin grêle.	71 fois
Gros intestin	70 fois
Estomac en totalité ou en partie. .	61 fois
Rate.	51 fois
Foie en totalité ou en partie. . . .	40 fois
Pancréas en totalité ou en partie .	19 fois
Rein droit	1 fois
Rein gauche	3 fois

Dietz a trouvé :

Estomac.	164 fois
Côlon	150 fois
Épiploon	101 fois
Intestin grêle	85 fois
Rate	60 fois
Foie.	46 fois
Duodénum	35 fois
Cœcum	20 fois
Rein	2 fois

Mais son examen a porté à la fois sur les hernies congénitales et diaphragmatiques.

Néanmoins, nous voyons par là que le foie n'est pas déplacé aussi rarement qu'on veut bien le dire ou qu'on le suppose généralement ; que l'estomac est classé, sinon au premier, du moins au troisième rang.

Mais laissons de côté ces chiffres qui ne peuvent que satisfaire la curiosité pour arriver à un chapitre plus important peut-être et aussi plus intéressant, nous voulons parler du mécanisme de la hernie diaphragmatique.

Mécanisme. — Certains auteurs ont attribué ces désordres à des *influences nuisibles* qui auraient agi sur le ventre de la mère pendant la grossesse, sans fournir plus d'explications. D'autres ont cru voir dans la *situation du fœtus* permettant aux intestins de reposer sur le diaphragme et de faire pression, une occasion favorable.

Cette hypothèse a été modifiée par Bowditch qui avance que la *force de résistance du diaphragme* n'est pas partout la même. Il est cependant des cas où le diaphragme tout entier était charnu. D'autres encore ont hasardé la *possibilité d'une rupture pendant la vie intra-utérine.* Ces théories ne pouvaient prévaloir. Aujourd'hui on admet sans conteste que la cause en est dans l'*arrêt de développement* du diaphragme.

L'hypothèse généralement acceptée est celle qui prétend que dans tous les cas les viscères se développent dans leur cavité. Ils pénètrent dans le thorax d'une façon progressive, grâce à la flexion toujours croissante du fœtus pendant la vie intra-utérine (Duguet), ou à la naissance par un ensemble de causes, tels que : mouvements d'expansion des parois thoraciques, efforts de l'enfant pour respirer, manœuvres de la respiration artificielle ou simple jeu du poumon, jouant pour ainsi dire le rôle de pompe aspirante.

De tout temps, les auteurs ont été préoccupés de cette question. Certes la lumière n'est pas encore faite, et nous ne sommes point étonné de voir le doute régner dans cer-

tains esprits au point d'amener la solution suivante : « les hernies diaphragmatiques sont rares comme les monstruosités. Les hernies diaphragmatiques réputées congénitales se produisent chez l'enfant *à la mamelle* (1), et si les autopsies n'en font pas découvrir davantage, cela tient peut-être à deux causes, c'est que les enfants sont bien moins nombreux que les adultes dans les hôpitaux et que leurs corps sont plus souvent réclamés. L'enfant, couché sur le dos dans son berceau et à qui une entéro-colite ou autre affection arrache des cris désespérés et sans fin, ne peut se plaindre ni indiquer le siège de la douleur, quand *par suite de ses efforts* son diaphragme vient à se déchirer. Une douleur aiguë et subite, l'invasion du thorax par des organes abdominaux causent une violente dyspnée qui se modère peu à peu pour rester stationnaire. »

Loin de nous la pensée de discréditer les auteurs qui ont produit les hypothèses ci-dessus mentionnées. Qu'on nous permette cependant de dire que si elles suffisent ou du moins si elles ont leur raison d'exister dans certains cas, elles ne suffisent plus et elles ne sont plus acceptables dans d'autres cas ; et le nombre de ces derniers est encore grand.

Bon nombre d'observations existent, relatives à des enfants morts *peu de temps* après la naissance. Parmi ces enfants, les uns ont vécu 1 heure, 3/4 d'heure, 1/2 heure, 1/4 d'heure ; d'autres ont vécu le temps de pousser un cri. Ces enfants ont été *scrupuleusement* observés. Chez beaucoup, sinon chez tous, le mouvement d'expansion des parois thoraciques, les efforts de l'enfant pour respirer ont été *insignifiants* ou

1. Thèse de Schneider, 1873.

nuls. Souvent il n'est pas question de respiration artificielle. Pourtant à l'ouverture du thorax, on constatait dans la poitrine un certain nombre de viscères.

Alors comment expliquer la présence de ceux-ci ?

Par le jeu du poumon ? Mais ce poumon a peu fonctionné ou fonctionnait avec trop peu de puissance pour attirer à lui tant de choses ! En admettant même que le poumon puisse contribuer à pareil prodige, il ne pourrait le faire *seul*, tout puissant soit-il ; car, à mesure que les viscères pénètrent dans la cavité thoracique, ils deviennent un obstacle sérieux à son jeu, qui certainement doit cesser dès l'apparition des premiers viscères. Nous n'avons pas même à cet âge la ressource que nous aurions à un âge plus avancé, à savoir : *cette mobilité* toute particulière de l'intestin (bien connue de ceux qui ont fait ou vu faire une laparatomie), en vertu de laquelle il se précipite pour ainsi dire avec une force irrésistible à travers une ouverture quelconque de la paroi abdominale ; car l'intestin chez l'enfant, au premier moment de la vie surtout est *flasque* et pour ainsi dire *inerte*. Du reste dans les hernies traumatiques où ces hypothèses conviennent à merveille, nous ne trouvons point dans la cavité thoracique autant de viscères, ou du moins des viscères aussi inattendus que dans les cas que nous soumettons. Ce sont toujours : le grosintestin et encore le côlon transverse, l'épiploon en partie, l'estomac en partie plutôt que dans sa totalité. On ne trouve jamais la rate, le rein, le foie.

Donc, expliquer comment tant d'articles variés peuvent sortir de la cavité qui les contient reste toujours difficile par le mécanisme jusqu'ici invoqué.

En outre de ce nombre vraiment prodigieux de viscères,

même parmi les plus inattendus, nous n'avons pas été peu étonné *de l'état des poumons.* C'est moins de leur compression et de leur refoulement en un coin du thorax que de leur *déformation* dont nous voulons parler.

Tout corps comme tout liquide venant à se placer dans le champ où ils se meuvent doit les refouler; c'est la loi. Mais il y a plus qu'un refoulement. Ainsi, non-seulement le poumon intéressé est repoussé en haut et en arrière, mais on le trouve *vide d'air, à peine développé, rudimentaire* et *tordu sur lui-même* de façon à présenter son sommet en bas. Nous ne citons que pour mémoire les cas où l'on a trouvé le poumon gauche avec un seul lobe sans poumon droit; le poumon droit avec deux lobes ou un lobe; les deux poumons réunis en un seul; absence du poumon gauche; absence de la plèvre gauche, la bronche et l'artère pulmonaire n'existant pas du côté gauche, etc., etc. comme si la même cause datant de la vie embryonnaire amenait une perturbation dans le développement de ces organes. Ce qui n'a rien d'étonnant d'ailleurs.

Et cela, indépendamment de véritables vices de formation, tels que le bec-de-lièvre rencontré 4 fois, gueule de loup, coloboma de l'iris, intestin grêle séparé en deux, un pénis monstrueux, des testicules non descendus, et 10 monstres, parmi lesquels un acéphale, un bicéphale, un hydrocéphale, 4 hémicéphales et un spina bifida.

Enfin le cœur lui-même toujours déplacé subit quelquefois dans sa forme une modification que la pression seule après la naissance ne suffit pas à expliquer.

Deux faits nous semblent donc bien établis:

1° La difficulté de comprendre comment les viscères de

l'abdomen peuvent pénétrer en aussi grand nombre dans la poitrine sous la seule influence de la flexion du fœtus dans le cas où cela se produit pendant la vie intra-utérine, ou sous l'influence des mouvements abdominaux et respiratoires isolés ou combinés, dans le cas où cela se produit après la naissance, *quand il s'agit d'enfants nouveaux-nés*, qui ont peu vécu ; *à plus forte raison encore quand il s'agit de fœtus.*

2° La difficulté de comprendre comment chez des sujets *aussi peu avancés en âge*, on trouve pourtant des *désordres aussi grands*, des déformations aussi frappantes, qui semblent remonter à une époque plus ancienne. Ces désordres et ces déformations, *s'ils venaient de se produire*, devraient être moindres ou moins accentués. Cela semble du moins.

Mais nous avons vu plus haut ce qu'il fallait penser du développement du diaphragme ; que, si la lumière n'était pas faite sur un rouage aussi important de notre merveilleux organisme, on savait du moins d'une façon certaine ou à peu près qu'à la *troisième semaine* de la vie embryonnaire on ne le trouvait pas *complet*. D'un autre côté nous savons que les intestins se développent *avant* le diaphragme. Normalement ils gardent la place où ils se sont formés. Or ne pourrait-il pas se faire que pour une raison qui nous échappe, au lieu de rester à leur place habituelle dans l'abdomen, c'est la cavité thoracique qu'ils choisissent ? Le diaphragme se développera, mais *en respectant ces organes* qui entravent sa marche, *comme il respectera l'œsophage et les autres conduits.*

Tout ne s'expliquerait-il pas ainsi, et l'esprit ne serait-il pas mieux satisfait ?

Cruveilhier avait cette idée, quand il disait :

« La solution de continuité de diaphragme, toujours accom-

« pagnée de hernie diaphragmatique est probablement *la* « *conséquence* de la présence des viscères abdominaux dans « la cavité thoracique et non *la cause* du déplacement des « viscères.

Hernie congénitale et viabilité. — Mais un obstacle se présente. Comment concevoir la possibilité de quelques heures de vie, à plus forte raison de jours, de mois, d'années enfin, avec de tels désordres?

Aussi, frappés par cette idée, certains auteurs admettent-ils volontiers que chez des enfants qui succombent peu après la naissance et chez lesquels on trouve un orifice plus ou moins largement ouvert, laissant passer les viscères dans le thorax, *il n'est pas possible* de méconnaître que la hernie soit congénitale. Mais lorsqu'il s'agit de sujets de 70 à 80 ans ou d'adultes, il est fort difficile de se prononcer sur l'origine de la hernie. *Toutefois ils ne nient pas.*

— D'autres auteurs concluent à *l'impossibilité de vivre* longtemps avec pareille infirmité. Selon eux, la durée la plus longue a été de onze ans. Et encore la congénitalité est-elle douteuse. On cite pourtant encore un cas de 5 ans et un autre de 5 ans 1/2. — D'autres enfin disent : les grosses hernies laissent vivre peu de temps, les petites permettent la vie pendant plusieurs mois et même pendant plusieurs années.

Nous lisons dans Fœrster : « La mort survient ordinairement peu de temps après la naissance, et résulte de la pression des viscères abdominaux sur le cœur et les poumons ». Cependant il ajoute : « dans quelques cas, malgré la gêne de la respiration, les malades atteignirent l'*âge adulte.* »

Dans le 1/3 des cas étudiés par Bowditch, la lésion existait à la naissance et dans 26 de ces cas congénitaux, le résultat

fut le suivant : 11 moururent deux heures après la naissance, 6, à l'âge de 2 ans; 1, à l'âge de 7 ans, et 8 atteignirent l'âge adulte.

En laissant de côté les cas relatifs aux fœtus, aux enfants prématurés et aux morts-nés, nous avons trouvé :

40 morts environ à la naissance ou quelques heures après;

15 morts depuis un jour jusqu'à un an;

6 morts à 15 ans;

14 morts dans l'âge moyen (24 ans, 25 ans;)

D'autres sont arrivés à l'âge de 40 ans, 44 ans, 53 ans, 57 ans, 60 ans, 68 ans, 75 ans, 79 ans.

Nous n'exagèrerons donc pas en disant que dans *plus du* 1/3 des cas la *viabilité* a existé. Les deux cas que nous citons en sont encore la preuve.

Que faut-il du reste pour que la vie soit rendue impossible? Une entrave dans le fonctionnement du diaphragme et une entrave dans le fonctionnement du poumon.

Mais ces deux obstacles ont des limites.

L'entrave du diaphragme peut être légère et celui-ci, fonctionner sans plus de gêne que s'il avait l'œsophage. L'entrave peut être plus sérieuse dans les cas de grande défection, et les muscles respirateurs accessoires compenser. Sans doute dans les nombreux cas où la moitié du diaphragme est absente, nous voyons la mort survenir peu de temps après la naissance. Cependant d'après Vetter avec pareille infirmité un enfant vécut six semaines. Et si l'on croit Diemerbrœk un enfant vécut 7 ans, sans diaphragme !

Le poumon, que l'on trouve toujours refoulé en haut et en arrière, la plupart du temps peut recevoir de l'air et du

sang, peut respirer en un mot, au début du moins. C'est ainsi qu'il faut comprendre les nombreuses observations, où l on trouve relaté que le poumon comprimé a respiré. Mais cela ne dure pas longtemps. Il est bientôt privé de sa fonction, et comme tout organe ne fonctionnant pas il ne se développe point, il s'atrophie même. La vie est rendue ainsi plus difficile.

Est-elle par cela même impossible ? Nous ne le croyons pas.

D'abord on a vu des sujets vivre un certain temps avec un seul poumon, quoique frappés en pleine santé. C'est le cas des pleurétiques à grand épanchement, et des malades à pneumothorax. Ne voyons-nous pas tous les jours des tuberculeux offrir une résistance, digne d'étonnement, malgré des lésions énormes? Il est vrai que l'organisme s'habitue à cette privation progressive de l'un de ces rouages. Mais il nous semble que dans la hernie congénitale cet état de compression, qui naît avec la vie, est encore d'un effet moins funeste. L'organisme qui ne demande qu'à se développer et à vivre a de quoi se satisfaire. Ne pouvant posséder le tout, il se contentera de la moitié. Dans certains cas il lui sera impossible de lutter ; dans d'autres il ne sortira pas toujours victorieux ; mais quelquefois il vaincra au point même de ne jamais faire soupçonner sa misère.

La possibilité d'une telle lésion non-seulement avec la vie, mais avec le développement complet du corps, avec la vigueur même, ne nous surprend donc qu'à demi. Ce qui nous étonne davantage, c'est de voir les individus porteurs d'une hernie diaphragmatique congénitale si petite qu'elle soit, placés dans un état d'infériorité évident, merveilleusement disposés pour contracter des étranglements et des pé-

ritonites, c'est de les voir, malgré les dangers que courent le poumon et le cœur, *parvenir à un âge avancé.*

Mais il suffit de se reporter un instant aux cas de hernies traumatiques. Ici, en effet, on sait l'heure exacte, à laquelle s'est produite la lésion (par chute, par coups de feu, ou coups d'épée). Le malade a été suivi pendant quelques temps. Il va mieux. Enfin son existence se prolonge des années.

Ainsi dans le cas de Jahn (1) la mort arrive 6 ans après un coup de couteau.

Dans le cas de Bujalsky (2) c'est 12 ans après des blessures variées (coups d'épée).

Dans le cas de Williamson (3), le sujet vivait encore 22 ans après une blessure par coup de feu et continuait son service.

Michel (4), fait mention d'un ecclésiastique, âgé de 34 ans, qui tombé d'assez haut pendant son enfance présenta tous les signes d'une hernie diaphragmatique. Il ne s'était plaint que de pression du côté de l'estomac.

Leichtenstern cite un cas de Grottenschutz dans lequel le sujet vivait encore 52 ans après une blessure par coup de feu.

Barden-Hewer (5) rapporte le cas d'un facteur de 32 ans, frappé d'une balle en 1871, qui guérit au bout de quelques semaines, souffrant de temps à autre d'oppression, de douleurs d'estomac, de constipation, eut une recrudescence en 1876 et mourut en 1878.

1. *Deutsche Klinik*, 1367, n. 35.
2. *Schmidt's Jahrbücher*, Bd. 77, S. 56.
3. *Schmidt's Jahrbüche*, 1864, Bd. 124; S. 83.
4. *Württemberg corresp. Blatt.*, 1853, 14.
5. *Berlin. Klin. Wochenschrift*, n. 14, p. 195.

Julien Stump (1879) discute longuement le cas d'un carrier, âgé de 48 ans, qu'on trouva porteur d'une hernie diaphragmatique, laquelle hernie s'était produite 22 ans auparavant, après un éboulement dans une carrière, où il travaillait.

L. Lacher (1) rapporte une observation relative à un jardinier F. L... mort en 1881 d'un cancer du foie à la clinique de M. Kussmaul et dont l'autopsie, faite par M. Recklinghausen, révéla une hernie diaphragmatique restée inconnue du vivant du jardinier. La hernie remontait à une chute faite du haut d'un arbre en 1867 (soit 14 ans avant sa mort) sans déterminer immédiatement des accidents sérieux, encore moins de symptômes significatifs.

Nous trouvons également dans le travail de M. Émile Dietz de Barr (2) un cas de hernie diaphragmatique traumatique chez un maçon traité et longtemps observé à la clinique de Kussmaul. L'individu avait heurté de la poitrine une poutre lors d'un éboulement de terre. Il sortit de l'hôpital sans souffrir en rien et vécut quelque temps encore.

Un vigneron, âgé de 58 ans, tombé d'une hauteur de 3 ou 4 mètres, le 9 juin 1882, marchait au bout du deuxième mois et vivait encore en l'année 1884.

Il est inutile de multiplier les observations. Ces faits de hernie traumatique, découverts à l'autopsie ou diagnostiqués pendant la vie, nous prouvent assez clairement *qu'avec de telles lésions l'existence est possible.* Ce que nous venons de dire pour la hernie traumatique s'applique aussi à la hernie congénitale, qui désormais ne saurait être *mise en doute*, sous prétexte qu'elle a été rencontrée chez un sujet, même avancé en âge.

1. *Archives de médecine Allemande*, 1880.
2. *Nouvelles recherches sur la* H. D. 1881. Émile Dietz de Barr.

Symptômes et diagnostic. — Nous venons de glisser le mot de « diagnostic pendant la vie ». C'est à dessein. Et nous allons essayer de prouver que ce diagnostic non-seulement a été fait, mais s'impose, quand on y songe.

Mais avant, étudions brièvement les symptômes de cette affection.

Les symptômes de la lésion, comme on peut s'en rendre compte en parcourant les observations que nous publions, sont toujours les mêmes :

Difficulté de la respiration, augmentée par les exercices violents du corps, par les travaux durs; exagérée encore dans la marche, dans les ascensions;

Sensation de plénitude de la poitrine;

Repos impossible sur l'un ou l'autre côté ou sur le dos;

D'autres fois soulagement par le décubitus horizontal;

Dysphagie, dyspepsie, pesanteur à l'épigastre.. Douleur sourde dans l'hypocondre gauche;

Exagération des symptômes après les repas, même après les repas réguliers;

Souvent constipation et coliques ; très souvent vomissements;

La plupart du temps le bas-ventre n'est pas douloureux.

A ces signes viennent parfois s'ajouter ceux de l'étranglement intestinal.

Comme symptômes nous devons encore signaler : la cyanose, l'aplatissement de l'abdomen, la dilatation d'une moitié de la cage thoracique; l'absence du choc cardiaque au lieu habituel; un pouls petit, tremblant, d'une fréquence non ordinaire;

Modification partielle ou totale des mouvements d'inspira-

tion et d'expiration ; modification du bruit respiratoire. Et cela dans la moitié du thorax lésée ; son affaibli ou beaucoup plus souvent tympanique ; bruit métallique perçu par l'oreille pendant la percussion au plessimètre ou autrement ; bruit de gouttelettes qui tombent, phénomène de succussion.

Bowditch disait : le diagnostic doit être facile à l'aide de l'auscultation, mais il faut y songer.

A notre tour, nous osons prétendre qu'avec ces symptômes on peut sûrement arriver au diagnostic d'une hernie diaphragmatique qu'elle soit congénitale ou qu'elle soit traumatique, mais alors chronique.

Leichtenstern du reste l'a nettement établi. Tandis que *Norris* une fois et *Olivet* dans un autre cas n'ont eu que des soupçons (ce qui est déjà quelque chose) Leichtenstern non-seulement est arrivé au diagnostic de la hernie, mais a précisé les partie situées dans la cage thoracique.

Nous trouvons dans la *Gazette médicale de Strasbourg* 1er août 1884 une communication faite à la société de médecine comme contribution à l'étude de la hernie diaphragmatique par le docteur Lach. Nous y puisons les renseignements qui suivent :

A cette époque on avait réussi dans quatre cas à en poser le diagnostic et à le confirmer par l'autopsie.

L'un de ces cas est celui qui fournit à Leichtenstern l'occasion d'étudier tous les symptômes caractéristiques au moyen de la percussion, de l'auscultation et d'expériences variées (voir à ce sujet : *Die Berliner Klinische Wochenschrift* de l'année 1877).

On trouve un travail plus récent, celui de L. Lacher, dans les *Archives de clinique médicale allemande* de 1880, chapi-

tre XXVII. Il contient un tableau de tous les cas épars dans la littérature au nombre de 226 (Hernies congénitales et hernies traumatiques sans compter 3, observées sur les entrefaits, ni 9 autres douteuses). Il y a dans ce travail des renseignements importants et les considérations qu'ils comportent.

En 1381 paraît une étude très complète sur la matière par M. Émile Dietz de Barr qui consigne 6 nouvelles observations. Cette étude lui a été inspirée par son ancien maître le professeur Kussmaul.

La première de ces observations que nous comprenons (en tant qu'elles sont congénitales) dans notre série est celle d'une hernie diaphragmatique par absence congénitale de la moitié gauche du diaphragme. M. le professeur Jœssel la constata à l'autopsie d'un turco à l'ambulance de Haguenau en 1870.

La sixième est relative à un jardinier dont il donne le nom, mort en 1881 d'un cancer du foie à la clinique de M. Kussmaul et dont l'autopsie, faite par M. Recklinghausen, révéla une hernie diaphragmatique restée inconnue du vivant du jardinier. La hernie remontait à une chute faite du haut d'un arbre en 1867, soit 14 ans avant sa mort, sans déterminer immédiatement d'accidents sérieux, encore moins de symptômes significatifs.

Il cite encore un cas de hernie diaphragmatique traumatique d'un maçon P. W... de Honheim, traité et longtemps observé également à la clinique de Kussmaul, après s'être heurté la poitrine dans une poutre lors d'un éboulement de terre. Hernie intéressante au point de vue de la symptomatologie et du diagnostic de la lésion ; d'autant plus intéressante que, malgré les expériences faites pour en établir le

diagnostic, on ne réussit pas à le fixer, et que l'individu étant sorti de l'hôpital sans souffrir en rien, on fut réduit à admettre tout au plus l'existence *très probable* d'une hernie diaphragmatique avec une large ouverture du diaphragme, permettant à l'estomac dans l'attitude verticale d'occuper sa place normale.

Dans le cas suivant, cité par Lach, le diagnostic fut bien établi, sans avoir eu besoin d'être confirmé par l'autopsie, mais non sans demander des investigations attentives, jointes aux expériences d'un grand maître.

Il s'agit d'un vigneron de Bennweier (Haute-Alsace), âgé de 58 ans, qui, le 9 juin 1882, tomba d'un grenier à foin d'une hauteur de 3 ou 4 mètres. Une fracture de l'os iliaque en résulta, qui guérit bientôt. Mais il y avait de la dyspnée, des crachats sanglants ; symptômes qui, joints à de la matité et à un affaiblissement du bruit respiratoire perçus à la partie inférieure et postérieure du poumon gauche, furent mis sur le compte d'une congestion pulmonaire avec épanchement de sang dans la plèvre. Mais il n'y avait pas eu de contusion du thorax ! Chaque fois que Lach auscultait, il entendait soit en avant soit en arrière, des borborygmes si bruyants que, ne les constatant pas, au moins au même degré, au-dessous de l'arc inférieur de la cage thoracique, Lach acquit la conviction qu'ils se produisaient dans l'estomac, monté dans la cavité pleurale gauche à travers une ouverture du diaphragme. Le malade lui-même les entendait dans sa poitrine et prétendait ne les y avoir *jamais entendus avant son accident*. Chose capitale pour diagnostiquer une hernie diaphragmatique, mais non congénitale.

Au bout du deuxième mois, le malade essayait de marcher

avec des béquilles, présentant toujours de la submatité, une diminution du bruit respiratoire à la partie postérieure et inférieure du poumon gauche, et les mêmes borborygmes d'autrefois.

En 1883, le malade marchait assez loin et assez bien sauf une légère claudication, mais faible, incapable de travailler, ne supportant qu'une alimentation légère. Après tout écart de régime, il éprouvait des douleurs plus ou moins vives au côté gauche de la poitrine, non au siège normal de l'estomac, pendant plusieurs heures. Il n'eut jamais de renvois, encore moins de vomissements, contrairement à ce qui arrive au malade de Kussmaul (observ. IV), mais conformément à la théorie de Magendie sur le vomissement, qui exigerait, d'après le célèbre physiologiste, le concours de la contraction des muscles abdominaux.

Deux ans après sa chute en 1884, il est dans le même état, très maigre, *sans ventre :* le thorax est *proéminent*, la région du péricarde, également ; là, en effet, les côtes sont manifestement déjetées en avant, comme pour faire plus de place au cœur poussé d'arrière en avant par l'estomac hernié. Voussure formée peu à peu à l'insu du malade. Le cœur n'y est pour rien.

A l'auscultation, au moment de la digestion, on entend des borborygmes très marqués au côté gauche de la poitrine.

A l'examen des poumons, pourvu que l'estomac fût vide, le bruit respiratoire était tel que l'on ne pouvait en inférer à l'égard d'une hernie diaphragmatique.

La respiration était un peu gênée ; l'estomac, difficile ; la physionomie, bonne. Mais il y avait une infirmité.

Il y a donc possibilité d'arriver au diagnostic de la hernie diaphragmatique d'une façon générale. Cela ressort clairement des observations qui précèdent. Cette possibilité avait encore été entrevue par M. Polaillon quand, après avoir rapporté le fait d'un enfant, né à terme, mort 3 heures après sa naissance et porteur d'une hernie congénitale, il disait : « En rapprochant le déplacement des battements cardiaques « des borborygmes intra-thoraciques, de la dyspnée, du mode « particulier de l'inspiration, de la cyanose, on a un ensem- « ble de symptômes qui permettra de reconnaître la malfor- « mation du diaphragme, d'établir la gravité du pronostic « et de sauvegarder la responsabilité qui incombe à l'homme « de l'art. »

Si, dans le cas qui nous occupe, le diagnostic n'a pu être porté, c'est que déjà à son entrée, le malade *agonisait*, et que pour cette raison l'examen devenait tout à fait difficile, sinon impossible.

Toutefois, notre étonnement était grand. Il y avait manifestement de la péritonite. Mais que signifiait l'état de la poitrine ? C'est ici que nos hésitations concordaient avec celles des observateurs qui ont eu l'occasion d'observer des hernies diaphragmatiques.

En pareil cas, en effet, on doit éliminer toute idée de *pleurésie* soit aiguë, soit chronique, qu'il y ait ou non dilatation par épanchement ou empyème ; de même toute idée d'hydrothorax.

La *seule* affection dont les symptômes se rapprochent de la lésion que nous étudions, c'est le *pneumothorax* ou mieux encore l'*hydro-pneumothorax*.

Dans les deux cas en effet, peuvent exister : une déforma-

tion thoracique appréciable à l'œil nu ; une sonorité exagérée avec ou sans zône mate ou submate ; un déplacement notable du cœur (nous parlons d'une lésion siégant à gauche) ; des battements plus désordonnés ; des vibrations thoraciques abolies ; un tintement métallique plus ou moins net; la production du glou-glou ou succussion hippocratique.

Mais la réflexion, jointe à l'examen plus approfondi du malade, rend la confusion entre les deux affections impossible.

En effet le pneumothorax et l'hydro-pneumothorax ont une cause déterminante qu'il est possible de saisir. On assiste pour ainsi dire à la production de la lésion. Celle-ci est due dans l'immense majorité des cas à une perforation de la plèvre. La cause prochaine, on la trouve encore. C'est la tuberculose, dans 90 0/0 des cas ou la rupture des vésicules pulmonaires (emphysème) ou la pleurésie ou la gangrène pulmonaire ou l'apoplexie pulmonaire ou le cancer, les abcès, les hydatides du poumon ou l'abcès hépatique. Il est vrai qu'on constate quelquefois le pneumothorax chez des tuberculeux, sans trouver de signes précis de tuberculose. Mais ces cas sont rares. Le début peut être lent, peut même passer inaperçu, mais généralement il est *brusque;* et alors une douleur subite se déclare, un point de côté violent existe, et la dyspnée est excessive.

Dans le cas de hernie diaphragmatique au contraire, il y a *absence de lésion pulmonaire.* On ne trouve *aucune raison d'être* des phénomènes observés, à moins que cette hernie soit d'origine traumatique, car nous aurons alors dans le traumatisme signalé et dans les phénomènes concomitants la clef du mystère.

Avons-nous affaire à un pneumo-thorax? les phénomènes de percussion et d'auscultation une fois déterminés ne varient pas, pour un certain laps de temps du moins, ou varient peu. Les *mêmes* signes (tympanisme par exemple ou tintement métallique) se rencontrent avec la *même* intensité au *même* point.

S'il s'agit au contraire d'une hernie diaphragmatique, les phénomènes observés subissent des variations, non seulement suivant l'époque de l'examen, mais même pendant l'examen, en étendue comme en intensité; souvent les mêmes parties ne donnent plus les mêmes signes.

Tels sont, rapidement esquissés, les principaux signes différentiels qui empêcheront de confondre la hernie diaphragmatique avec un pneumothorax ou un hydro-pneumothorax.

Il faut attacher une grande importance *à l'extension de son tympanique* qui n'est jamais plus considérable dans une lésion du thorax autre que celle dont nous avons entrepris l'étude. Ce phénomène varie d'ailleurs suivant que le malade se promène ou reste tranquille, suivant qu'il prend une nourriture légère ou copieuse ou qu'au contraire il reste à jeun.

Le bruit métallique que l'on produit par la percussion est variable. Il est dû selon toute vraisemblance au déplacement de bulles d'air ou de masses alimentaires par les contractions périodiques de l'intestin. On peut le produire dans la ligne axillaire, en faisant respirer profondément.

Introduit-on de l'eau dans l'estomac, on augmente l'étendue de la matité; mais à ce niveau et un peu dans le voisinage on donne naissance à une sorte de *bouillonnement*. C'est, disent les expérimentateurs, un bruit assez analogue au bruit

qui se fait quand on souffle de l'air dans le fond d'un vase rempli d'eau.

L'expérience est encore assez nette, quand on fait avaler un verre d'eau.

Le bruit de succussion qu'on rencontre à la fois dans le pneumothorax avec exsudation séreuse et dans la dilatation chronique de l'estomac, est un phénomène presque habituel des hernies diaphragmatiques *chroniques* (nous entendons ainsi la hernie d'origine congénitale et la hernie d'origine traumatiqne mais ancienne. Les symptômes étant les mêmes, nous pouvons confondre ici ces deux sortes de hernie). — Nous ne devons pas nous en étonner, vu la situation et l'état de l'estomac. Ce viscère en effet ne peut pas toujours évacuer son contenu malgré les contractions péristaltiques, à cause des obstacles ou puissants ou faibles qu'il éprouve. Et cela, non pas seulement parce que le pylore est situé beaucoup plus haut que le cardia, mais aussi parce que les parties descendues du thorax sont exposées à des étreintes ou à des fléxions près du bord tranchant du trou diaphragmatique. D'ailleurs, il entre dans les fonctions normales de l'estomac dilaté ou non, que son contenu s'écoule librement ou non, de renfermer des liquides et des gaz.

Ce bruit de succussion existe d'une façon constante dans le cas de pneumothorax, et ce n'est pas dans l'espace d'une demi-journée qu'il se modifie.

Enfin, phénomène à noter, à mesure que l'on ajoute de l'eau dans l'estomac, en même temps que le matité augmente, le bruit de succussion devient plus manifeste.

Il est encore une notion importante dans l'établissement de

la diagnose. Nous voulons parler de la mesure *de la capacité vitale* du patient.

Cette capacité vitale dans le cas de hernie diaphragmatique est toujours *extraordinairement réduite*. Cela signifie ou bien, que les poumons ont subi des désordres fonctionnels importants; ou bien, qu'une partie d'un poumon fonctionnant encore, une partie de l'autre et même une partie assez importante est annihilée.

Mais l'auscultation révèle, par exemple, que le poumon droit est indemne. C'est donc le poumon gauche dont la fonction est grandement compromise. Et cette entrave à la respiration ne trouve son explication ni dans un processus tuberculeux très étendu ni dans un pneumothorax également intense. A plusieurs reprises en effet, la preuve expérimentale a été faite. Des tuberculeux, arrivés même à la période de cachexie, donnaient des deux côtés une capacité vitale relativement élevée (Jusqu'à 2000 c. cub. et au-dessus).

L'idée seule d'une cause mécanique fournit l'explication désirée. Et cette cause mécanique est la hernie diaphragmatique.

Nous sommes dès lors autorisés à conclure que, s'il est des cas nombreux pour lesquels la diagnose a été mal établie (et cela est forcé quand l'état du malade s'oppose à tout examen et surtout quand il meurt promptement), il en est d'autres connus, dans lesquels un diagnostic exact et précis a servi autant au médecin qu'au malade.

Donc, en présence d'un malade qui porte les différents signes que nous avons indiqués, qui n'a jamais pu faire de courses longues ou de travaux pénibles, qui ne peut continuer son travail, qui a un peu d'oppression et dont l'estomac

supporte mal les excès; étant donné par ailleurs que son thorax est déformé, que les battements du cœur sont déplacés, que son abdomen est nettement aplati, on est déjà sur la voie.

Du reste la constatation du gargouillement stomacal dans la cavité thoracique (la gauche habituellement) peut suffire comme le prouve le cas de Mischler, pour donner l'éveil d'une hernie diaphragmatique de l'estomac.

Mais le gargouillement stomacal, non introuvable à la période des accidents thoraciques, peut échapper à l'observation lors de la période des troubles gastriques. Un moyen sûr d'obvier à cet inconvénient est de découvrir l'estomac déplacé (si déplacement il y a) ou de le découvrir tout simplement, c'est *l'exploration expérimentale de cet organe à l'aide de la sonde*, de préférence la sonde molle, avec injection d'eau gazeuse ou non gazeuse, et la recherche du lieu où celle-ci s'est logée.

Pour arriver à un diagnostic certain, il faut examiner le malade *après qu'il a mangé*. On trouve alors au côté gauche du thorax, en arrière et en bas une certaine surface donnant un son mat. Là même, le bruit respiratoire est affaibli ; en outre on entend des *borborygmes* sonores caractéristiques. Si le malade est à jeun depuis 12 heures, la matité disparaît et on ne saurait percevoir de borborygmes.

Si, d'après l'expérience de Frerichs, on arrive à distendre l'estomac avec de l'acide carbonique (acide tartrique 6 gr., Bicarbonate de soude 8 gr., eau distillée 200 gr.) on ne produit pas de ballonnement à l'épigastre ni à l'hypocondre gauche, si l'estomac a quitté l'abdomen.

Des râles crépitants, dus aux bulles de gaz produites,

s'entendent plus distinctement à la partie postérieure qu'à la partie antérieure du thorax.

De même, en versant dans l'estomac au moyen de la sonde deux ou trois litres d'eau, on produit en arrière et à gauche une matité, qui monte au fur et à mesure. A la place normale de l'estomac, il ne se forme pas en ce moment de voussure et il n'y a point à l'épigastre et à l'hypocondre gauche de matité appréciable.

Ce procédé de la sonde a été préconisé par Leube. Mais c'est Leichtenstern (1) qui le premier a eu recours à cette exploration complémentaire ou expérimentale. M. le professeur Kussmaul a suivi cet exemple sur Philippe Werling dans sa clinique, en janvier 1881 et sur Mischler, en 1884.

Désormais, dit M. Lach, il ne sera plus permis de négliger cette pratique, sous peine de voir relativement aux hernies diaphragmatiques, de l'estomac tout particulièrement, se renouveler des erreurs de diagnostic, déjà trop nombreuses, et d'être taxé d'ignorance au regard des progrès réalisés depuis quelques années dans l'étude des affections gastriques. Et ceci s'applique à la hernie diaphragmatique en général.

La hernie diaphragmatique, — *congénitale*, si les symptômes remontent à la naissance ; *non congénitale*, si les mêmes symptômes datent d'une époque appréciable ; — *peut donc être diagnostiquée*. Elle le sera toujours, si l'estomac siège dans la cavité pleurale. Mais elle peut l'être encore si l'estomac se trouve à sa place dans la cavité abdominale, comme cela était chez notre jeune homme, à condition que l'on suive de l'œil et du doigt la réplétion ou l'évacuation de l'estomac, et

1. *Klinisch Berliner*, 1874.

que l'on ajoute les signes négatifs de la cavité abdominale *aplatie*, laquelle une fois l'estomac plein ne donne aucun son, aux signes plus positifs de la cavité thoracique. Du reste les bruits intestinaux ont une valeur égale ou à peu près aux bruits gastriques.

Enfin, dans le cas de doute, et en présence de symptômes alarmants, on sera autorisé à faire la laparotomie.

TRAITEMENT

Mais la lésion est diagnostiquée. Les troubles que nous observons sont dus à une hernie diaphragmatique. Que faire ?

D'abord n'oublions jamais que le sujet porteur d'une hernie diaphragmatique, qu'elle soit congénitale ou non, est sans cesse sous le coup d'accidents graves et mortels. Notre premier devoir est de prévenir le patient, de lui faire entrevoir le danger qui le menace et de lui recommander vigilance et prudence.

Il devra autant que possible éviter toute influence nuisible, comme les exercices violents du corps, les mouvements brusques et la surcharge de l'estomac. Il devra s'interdire toute nourriture exclusivement féculente, la plupart des végétaux. Il aura des selles toujours régulières et faciles.

Ses repas seront pour ainsi dire légers, autant pour éviter des fatigues temporaires que pour éviter des ulcères de l'estomac, ainsi que Rindfleisch en a fréquemment constaté.

Surtout pas d'excès alcooliques. Il n'oubliera pas en un mot qu'il est dans un état flagrant d'infériorité et que la moindre maladie intercurrente est susceptible de l'emporter.

Afin de permettre au poumon comprimé de continuer sa fonction ou afin de le rendre plus résistant, le professeur Gerhardt préconise l'aspiration de l'air comprimé. Ce procédé, exécuté spécialement quand le patient est à jeun ou

quand son estomac a été préalablement vidé, aurait été suivi de succès.

On a réussi quelquefois à enrayer des symptômes alarmants en procédant à l'évacuation de l'estomac par la sonde.

Toutefois on conçoit très bien que la hernie diaphragmatique, le cas échéant, puisse échapper à toute tentative de traitement médical, sérieux et efficace. Nous n'insisterons pas sur toutes les précautions purement palliatives et insuffisantes. On aura beau faire. Malgré le bandage de corps assez serré, que M. Desprès place au niveau de la base de la poitrine, afin de diminuer la respiration diaphragmatique, malgré tous les moyens palliatifs connus, y compris celui de Kirschbaum qui proposait de porter dans l'estomac de grandes quantités de mercure pour le faire descendre, on aura beau faire, à un moment donné, pour une raison ou pour une autre, un étranglement peut se produire.

Alors, il n'y a pas d'hésitation possible. Une intervention chirurgicale est de rigueur, sans quoi le malade succombera certainement comme dans les hernies ordinaires. On ne craindra pas d'inciser l'abdomen et d'y faire une ouverture assez large pour laisser passer les doigts ou la main.

Une semblable opération redoutée autrefois, ne saurait l'être aujourd'hui. Grâce aux progrès de l'antisepsie moderne, la laparotomie est devenue une opération presque journalière. Ni la péritonite concomitante, ni les adhérences plus ou moins étendues, ni même le sphacèle de l'intestin n'ont pu empêcher la guérison de survenir dans un certain nombre de cas. On ne redoute ni les ovariotomies ni les néphrectomies, ni l'hystérectomie ; on n'hésite plus à faire la gastrotomie exploratrice en cas d'obstruction intestinale.

Enfin dans les cas douteux de plaies abdominales, n'a-t-on pas conseillé d'ouvrir le ventre et de voir à ciel ouvert ce qui s'y est passé ?

Dès lors, on est donc autorisé à faire, comme le conseille Lannelongue, une incision large de 8 à 10 centimètres, partant du bord gauche de l'appendice xyphoïde, dirigée de haut en bas, et longeant à un centimètre les cartilages costaux, mais ne dépassant pas le huitième.

Toutes les précautions antiseptiques ont été prises. Opérateur, aides, malade lui-même, instruments, tout jusqu'à l'atmosphère est aseptique. On incise couche par couche ; à petits coups, afin d'ouvrir peu de vaisseaux à la fois et assurer ainsi une hématose parfaite.

Puis l'abdomen est ouvert. Ou bien la hernie est irréductible soit à cause de son volume, soit à cause des adhérences des viscères entre eux et avec l'orifice herniaire; dans ce cas il n'y a rien de mieux à faire que de procéder au débridement sur place. Ou bien elle est réductible, soit à cause d'adhérences molles au niveau de l'orifice, soit à cause de son petit volume ; dans ce cas la réduction est tout indiquée.

En présence d'une mort inévitable on ne saurait être trop hardi.

Enfin si tout marche à souhait, si les viscères ont été facilement réduits, ne pourrait-on pas offrir à un chirurgien habile la charge d'aviver les bords de l'ouverture et de les réunir ?

Pronostic. — Le pronostic de la hernie diaphragmatique ne saurait donc être aussi sombre qu'on a semblé le supposer jusqu'ici. Si avec elle la vie est toujours compromise, elle est du moins possible. C'est ce qui ressort de la discussion précédente.

*
* *

Les pages qui suivent contiennent le résumé succinct des observations de hernies du diaphragme, que nous avons trouvées publiées sous le titre de hernies diaphragmatiques d'origine congénitale.

Il faut joindre à cette série de faits tous ceux publiés par Monsieur Duguet que ne contient pas notre analyse. Nous entendons ainsi, non-seulement les cas relatifs à des hernies appelées par cet auteur franchement congénitales, mais encore les cas de congénitalité réputée par lui douteuse, mais même les cas de hernies, droites ou gauches, qu'il appelle volontiers des types de hernies non congénitales ; hernies, survenues chez des malades très âgés, sur lesquelles nous n'avons pu nous procurer tous les reseignements désirables ou dont les descriptions sont fort insuffisantes ; hernies enfin, sur lesquelles on peut concevoir au moins des doutes en faveur de notre thèse.

N. B. — L'unité de mesure usitée dans le mémoire est le *pouce allemand* qui équivaut environ à 3 centimètres français.

Observation I

Sexe. — Masculin.

Age. — Adulte.

Symptômes pendant la vie. — Symptômes d'occlusion. Vomissements depuis longtemps.

Diaphragme. — Large ouverture dans la moitié *gauche* du diaphragme. Tout le diaphragme charnu.

Cœur et poumons. — Cœur déplacé vers la droite. Poumon gauche très petit.

Viscères déplacés. — Dans la moitié *gauche* du thorax : épiploon, estomac, duodenum, petite partie du pancréas, la majeure partie du côlon. Estomac adhérent à la plèvre et au péritoine.

Autres anomalies. — Foie très gros.

Source bibliographique. — Bartholin. *Hist. anat. rar. cent. VI, hist.* 55, rom. 3, page 289. Cité par Weyland (Thèse d'Iéna, 1831).

Observation II

Sexe. — Masculin.

Age. — 24 ans.

Symptômes pendant la vie. — Jamais de grandes difficultés pour respirer.

Diaphragme. — Ouverture petite.

Cœur et poumons. — Poumon droit manque. Poumon gauche, un lobe.

Viscères déplacés. — Dans la moitié *droite* du thorax, estomac.

Autres anomalies. — ?

Source bibliographique. — Riverius. *Observat. méd. IV*, 67. Cité par Reisig (Thèse de Berlin, 1823).

Observation III

Sexe. — Féminin.

Age. — 2 mois.

Symptômes pendant la vie. — Respiration pénible depuis la naissance. Mouvements vermiformes dans la poitrine comme s'il y avait une anguille (peristal).

Diaphragme. — Ouverture à gauche du trou œsophagien.

Viscères déplacés. — Partie pylorique de l'estomac. Rate et intestin grêle.

Source bibliographique. — C. Holt. *Travaux philosophiques*, t. XXII, 1701. Cité par Fischer (Thèse de Berlin, 1840).

Observation IV

Sexe. — Masculin.

Age. — Age mur.

Diaphragme. — Petit orifice dans le diaphragme. Viscères adhérents. Second orifice par lequel le colon retourne dans l'abdomen.

Cœur et poumons. — Cœur très gros. Poumons comprimés,

Viscères déplacés. — Estomac, rate, et une portion du côlon gauche.

Source bibliographique. — Chauvet. *Hist. de l'Acad. des sciences*, 1729. I, p. 14.

Observation V

Sexe. — Féminin.

Age. — 10 mois.

Symptômes pendant la vie. — Respiration toujours accélérée, surtout la nuit, dans le décubitus dorsal. Toux, vomissements augmentés par l'occlusion. Pouls précipité, irrégulier. Ictère, fœces non bilieuses.

Diaphragme. — Diaphragme divisé, depuis le sternum, jusqu'au centre aponévrotique, rétracté, en croissant, à corne droite plus rapprochée du sternum. Par conséquent, ouverture gauche plus grande. Bords non franchement déchirés, cicatriciels.

Cœur et poumons. — Poumon gauche, comprimé. Poumon droit, normal. Cœur diminué. Ventricule droit très dilaté.

Viscères déplacés. — Dans la cavité thoracique gauche : Estomac, une portion de l'iléon, cœcum, processus vermiculaire, majeure partie du côlon. Iléon enflammé. Duodenum couché d'une façon très anormale.

Autres anomalies. — Foie gros.

Source bibliographique. — Fothergill. *Travaux philosophiques*, n° 479, p. 11. Cité par Mehlis dans son ouvrage *die Krankheiten des Zwerchfells de Menschen*, p. 176, 1845.

Observation VI

Sexe. — Masculin.

Age. — 40 ans.

Symptômes pendant la vie. — *Depuis l'enfance*, vomissements, accès de suffocation.

Diaphragme. — Trou formé aux dépens du centre tendineux de la moitié droite. Pas d'adhérence. Pas de sac. Ouverture oblongue, ayant deux pouces sur un pouce de diamètre.

Viscères déplacés. — Dans la cavité thoracique gauche : Fond de l'estomac, épiploon, majeure partie du côlon.

Source bibliographique. — Petit J. L. *Traité des mal. chirurg*, tome II, p. 260.

Observation VII

Sexe. — Masculin.

Age. — Mort après naissance.

Diaphragme. — Fissure entre le centre aponévrotique et les cartilages.

Cœur et poumons. — Poumon gauche un peu développé.

Viscères déplacés. Estomac, intestin grêle, lobe gauche du foie.

Source bibliographique. — Haller, t. VI, p. 679. Cité dans les *Annales de Schmidt*, t.CXXI (1864) p. 336.

Observation VIII

Sexe. — Masculin.

Age. — 1 heure 1/2.

Symptômes pendant la vie. — Respiration difficile.

Diaphragme. — Trou non loin du trou œsophagien.

Cœur et poumons. — Cœur à droite. Poumon gauche 2/3 plus petit que le droit.

Viscères déplacés. — Estomac, rate, moitié du pancréas. Tout l'intestin grêle et une partie de côlon.

Source bibliographique. — G. Macaulay. *Med. observ. and inquiries.* Cité par Reisig (Thèse de Berlin, p. 25).

Observation IX

Sexe. — Féminin.

Age. — 3/4 d'heure.

Symptômes pendant la vie. — Respiration malaisée. Un seul cri faible.

Diaphragme. — Trou dans le côté droit du diaphragme. Bords lisses.

Cœur et poumons. — Poumon droit très petit.

Viscères déplacés. — Intestin grêle et une grande partie du foie.

Autres anomalies. — Foie divisé en deux parties.

Sources bibliographiques. — Macaulay. *Med. observ. and inquiries. ibid.*

Observation X

Sexe. — Masculin.

Age. — Age avancé.

Symptômes pendant la vie. — Mort d'une blessure du crâne.

Diaphragme. — Orifice de la largeur de deux doigts dans la partie antérieure du diaphragme.

Viscères déplacés. — Une partie du côlon.

Source bibliographique. — Morgagni. *Epist. anat. med.* 54 (observation de Leprotte).

Observation XI

Sexe. — Masculin.

Age. — Fœtus.

Cœur et poumons. — Poumon gauche à un lobe. Un tiers plus petit que le droit.

Viscères déplacés. — *Dans la cavité* thoracique gauche : Estomac, rate, une partie du foie, du duodenum et de l'épiploon.

Source bibliographique. — Stehelinus. Rapporté par Morgagni : *lib. de sed. et caus. morb. épist.*, 54, § 11.

Observation XII

Sexe. — Masculin.

Age. — Fœtus à terme.

Diaphragme. — Médiastin transpercé en bas par un intestin, passé d'abord dans la moitié droite, puis dans la moitié gauche.

Viscères déplacés. — Estomac, intestin grêle et rate (dans la cavité thoracique gauche).

Autres anomalies. — Acéphale.

Source bibliographique. — C. Chr. Klein. Thèse de Stuttgard, 1794. Observation IV citée par Gruber dans les *Archives de Virchow*, t. XLVII, p. 293.

Observation XIII

Sexe. — Masculin.

Age. — Enfant.

Viscères déplacés. — Dans la cavité thoracique gauche : Estomac.

Source bibliographique. — *Anat. des Krankhaften Baues*, par Sœmmering, 1794, chap. VII, p. 81.

Observation XIV

Sexe. — Féminin.

Age. — 22 ans.

Symptômes pendant la vie. — Coliques constantes, violentes, constipation. — Chaque jour, après l'exercice corporel habituel, violentes coliques. — Vomissements fréquents, mort.

Diaphragme. — Trou ovale : long de 2 pouces 1/2, large de 1 pouce 1/2. — Bords très fermes.

Viscères déplacés. — Dans la cavité thoracique gauche : Majeure partie du colon, tumeur plus grosse que le poing incarcérée. — Estomac ulcéré au niveau de la grande courbure, tout liquide passait dans la cavité abdominale.

Source bibliographique. — Alex. Mono : observat. on crural hernia, p. 10, cité par Stierling (thèse, p. 7).

Observation XV

Sexe. — Masculin.

Age. — Age avancé.

Symptômes pendant la vie. — Néant.

Diaphragme. — Trou considérable, rond, dans le diaphragme, immédiatement derrière la veine cave.

Cœurs et poumons. — Poumon gauche totalement comprimé.

Viscères déplacés. — Dans la cavité thoracique gauche : Tout l'intestin grêle.

Source bibliographique. — Vetter : *Aphorismes d'anat. patholog.*, 1803, p. 144.

Observation XVI

Sexe. — ?

Age. — Six semaines.

Symptômes pendant la vie. — Néant.

Diaphragme. — La moitié gauche manque.

Cœur et poumons. — Cœur dans la cavité thoracique droite. — Poumon gauche très petit, n'avait pas respiré. — Poumon droit, normal.

Viscères déplacés. — Dans la cavité thoracique gauche : Estomac, rate, pancréas, intestin grêle et première moitié du gros intestin.

Source bibliographique. — Vetter : *Aphorismes d'anat. patholog.*, 1803, p. 145.

Observation XVII

Sexe. — ?

Age. — 20 ans.

Symptômes pendant la vie. — Néant.

Diaphragme. — Ouverture de 0 pouce, 2 en diamètre.

Cœur et poumons. — ?

Viscères déplacés. — Partie des intestins dans la cavité thoracique.

Source bibliographique. — Ast. Cooper : *Méd. records and. research.*, cité dans *Annales* de Schmidt, tom. CXXI, (1864), p. 336.

Observation XVIII

Sexe. — Masculin.

Age. — Fœtus.

Diaphragme. — ?

Cœur et poumons. — ?

Viscères déplacés. — Dans la cavité thoracique gauche. Intestin grêle tout entier et une partie du côlon.

Source bibliographique. — Art. Cooper : *du traitement anat. et chirurg. de la hernie crurale et ombilicale*, cité par Gruber (*Archives de Virchow*), tom. XLVII, p. 305.

Observation XIX

Sexe. — Féminin.

Age. — Fœtus.

Diaphragme. — ?

Cœur et poumons. —?

Viscères déplacés. — Dans la cavité thoracique *gauche :* Rate, majeure partie du côlon, lobe gauche du foie, sans sac ; en même temps, *à droite,* une petite hernie diaphragmatique avec sac.

Autres anomalies. — Septième mois. Hémicéphale.

Source bibliographique. — A. W. Otto, cité par Gruber (*Archives de Virchow*), tom. XLVII, p. 391.

Observation XX

Sexe. — Masculin.

Age. — 35 jours.

Symptômes pendant la vie. — Circulation et respiration anormales. Cyanosé quand il crie. — Défécation normale. — Pas de vomissements.

Diaphragme. — ?

Cœur et poumons. — Cœurs et poumons déplacés. Poumon gauche vide. Thymus semblable.

Viscères déplacés. — Dans la cavité thoracique gauche : partie pylorique de l'estomac, gros intestin jusqu'à l'S iliaque, grand épiploon ; rate et pancréas.

Source bibliographique. — Wil. Campbell : *Journal médi-*

cal et chirurg. du centre, 1821, cité par Gruber (*Archives de Virchow*), tom. XLVII, p. 395.

Observation XXI

Sexe. — ?

Age. — 1/2 heure.

Diaphragme. — Presque toute la moitié gauche manque.

Cœur et poumons. — ?

Viscères déplacés. — Dans la cavité thoracique gh Estomac, pancréas, une partie du foie, épiploon, une partie de la rate, colon transverse, majeure partie de l'intestin grêle.

Autres anomalies. — Foie ; petit rein : deux capsules surrénales excessivement grosses.

Source bibliographique. — Wilde : *feuille périodique de tocologie allemande*, tom. VI, cité par Mehlis dans son travail intitulé : *die Krankheiten des Zwerchfells*, p. 175.

Observation XXII

Sexe. — ?

Age. — Fœtus.

Diaphragme. — Viscères passés par le trou œsophagien.

Cœur et poumons. — Poumons poussés en haut et en arrière, très petits.

Viscères déplacés. — Estomac en grande partie dans le thorax.

Source bibliographique. — Rudolf-Reisig : *de ventriculi in cavo thorac. situ congenito ;* thèse de Berlin, 1823, p. 20.

Observation XXIII

Sexe. — Féminin.

Age. — Fœtus.

Diaphragme. — ?

Chœur et poumons. — ?

Viscères déplacés. — Dans la cavité thoracique gauche : estomac, trois rates, lobe du foie gauche.

Autres anomalies. — Deux rates succenturiées : fœtus de 8 mois avec difformités.

Source bibliographique. — J. Fr. Meckel. *Descr. monst. nonnul.*, 1826, cité par Gruber dans les *Archives de Virchow*, tom. XLVII, p. 397.

Observation XXIV

Sexe. — Féminin.

Age. — Fœtus à terme.

Diaphragme. — ?

Cœur et poumons. — ?

Viscères déplacées. — Cavité thoracique gauche : estomac, tout l'intestin grêle, cœcum, la majeure partie du colon et la rate.

Source bibliographique. — Zwanziger : *Diss. de H. diaph.*, thèse de Halle, 1849, p. 26.

Observation XXV

Sexe. — Masculin.

Age. — 57 ans.

Symptômes pendant la vie. — Mort vraisemblablement d'une ulcération du poumon droit.

Diaphragme. — Ouverture ronde, dépassant 2 pouces, bords tendineux, dans la partie musculaire. En maints endroits intestins soudés aux bords.

Cœur et poumons. — Médiastin et cœur à droite. *Poumon gauche* plus petit que le droit situé à la partie supérieure du thorax. *Poumon droit* criblé de tubercules et d'ulcérations.

Viscères déplacés. — Cavité thoracique gauche plus large que la droite. — Rate unie au bord postérieur du colon transverse par quelques filaments, colon transverse et grand épiploon ; rate, colon transverse.

Source bibliographique. — Fehleisen : *Observationes de herniis et fissuris diaphragmatis*, thèse de Tubingue, 1828 (Pièce de Rudolf de Berlin).

Observation XXVI

Sexe. — Masculin.

Age. — Nouveau-né.

Diaphragme. — Moitié gauche du diaphragme s'étend seulement jusqu'au commencement du lobe droit du foie.

Cœur et poumons. — ?

Viscères déplacés. — Anses intestinales situées à gauche du cœur.

Autres anomalies. — Bec-de-lièvre et pénis monstrueux.

Source bibliographique. — Fehleisen : *Observationes de herniis et fissuris diaphragmatis*, thèse de Tubingue, 1828, page 19 (Pièce du musée anatom. de Tubingue).

Observation XXVII

Sexe. — ?

Age. — 7 ans.

Symptômes pendant la vie. — Néant.

Diaphragme. — Absence de tout le diaphragme.

Cœur et poumons. — Les deux poumons, fondus en un lobe.

Viscères déplacés. — ?

Source bibliographique. — Dimerbrœck, cité dans les *Annales de Schmidt*, tom. CXXIV, p. 336.

Observation XXVIII

Sexe. — Féminin.

Age. — 75 ans.

Symptômes pendant la vie. — Femme rachitique, souffrant depuis nombre d'années. — Forme cholérique sauf selles qui manquaient.

Diaphragme. — Ouverture dans la partie gauche du diaphragme.

Cœur et poumons. — Poumon gauche en haut et en arrière, très mal formé.

Viscères déplacés. — Dans la moitié thoracique gauche : majeure partie de l'intestin grêle, hernie non étranglée, non adhérente, sac herniaire formé par le péritoine et par la plèvre.

Source bibliographique. — Cruveihlier : *Anatomie pathol. du corps humain*, liv. 17, tab. II.

Observation XXIX

Sexe. — ?

Age. — Fœtus.

Diaphragme. — ?

Cœur et poumons. — ?

Viscères déplacés. — Duodenum, grande partie du foie, rate, pancréas, épiploon.

Autres anomalies. — Bicéphale.

Source bibliographique. — Duvernoy : *comment. academ. scient. Petropol.* tom. II, p. 188, cité par Fehleisen (thèse, p. 19).

Observation XXX

Sexe. — Féminin.

Age. — Fœtus.

Diaphragme — ?

Cœur et poumons. — ?

Viscères déplacés. — Estomac, intestin grêle, cœcum,

processus vermiforme, côlon ascendant et rate suspendus au poumon gauche.

Autres anomalies. — Fœtus avec difformités.

Source bibliographique. — Cruveihlier : anatomie pathol. du corps humain, liv. 19, tab. II.

Observation XXXI

Sexe. — Masculin.

Age. — 27 ans.

Symptômes pendant la vie, — Depuis l'enfance, douleurs dans la région épigastrique ; phénomènes d'étranglement surviennent tout-à-coup, 9 jours après, mort.

Diaphragme. — Côté gauche du diaphragme : trou arrondi aux dépens de la portion tendineuse.

Cœur et poumons. — ?

Viscères déplacés. — Majeure partie du côlon transverse dans un sac formé par le péritoine (cavité thoracique gauche).

Source bibliographique. Dr Larussac ; *Journal de pathologie médico-chirurgicale de Palerme,* 1840, cité par Würth (thèse de Wurzbourg, 1847, p. 22).

Observation XXXII

Sexe. — ?

Age. — 7 semaines.

Symptômes pendant la vie. — Néant.

Diaphragme. — Fissure dans le diaphragme.

Cœur et poumons.— Poumon gauche non développé.

Viscères déplacés. — Intestins.

Source bibliographique. — Edw. Murphy : *Encyclopédie d'anat. et de pathologie* (*annales de Schmidt*), tom. CXXI, p. 336.

Observation XXXIII

Sexe. — Féminin.

Age. — 1/4 d'heure.

Symptômes pendant la vie. — Accouchement au forceps, enfant bien nourri, criant un peu, respiration malaisée.

Diaphragme. — ?

Cœur et poumons. — Poumon droit, normal; poumon gauche à l'état de vestige. — Thymus très gros.

Viscères déplacés. — Estomac, majeure partie de l'intestin, rate, pancréas, lobe gauche du foie. — Épiploon couvrant les viscères dans la cavité thoracique gauche. — Rate succenturiée, ronde. — Grande courbure de l'estomac en haut.

Autres anomalies. — Rate succenturiée; foie très hypertrophié. Proc. vermic. très gros.

Source bibliographique. — G. Th. Weyland, thèse d'Iéna, 1831.

Observation XXXIV

Sexe. — Féminin.

Age. — 7 ans.

Symptômes pendant la vie. — Depuis la naissance : vomissements; toujours appétit, sans pouvoir manger beaucoup; soif excessive; selles molles, régulières. — La sep-

tième année tout à coup vomissement violent ; sueur froide ; faciès du collapsus ; pouls fréquent, petit ; douleurs de tête, de corps ; abdomen affaissé ; constipation, 14 jours après l'état s'améliore ; — puis exarcerbation et mort.

Diaphragme. — Trou à gauche de 0 pouce, 0 1/2 de diamètre, rond, à bords tendineux.

Cœur et poumons. — Poumon gauche a à peine le sixième de sa grosseur normale, — sans trace ni d'air ni de sang, contient une concrétion calcaire. Poumon droit et cœur normaux, ce dernier un peu déplacé vers la droite.

Viscères déplacés. — L'estomac, 3 fois plus gros qu'à l'état normal, remplit presque tout l'abdomen, descend verticalement ; la portion pylorique remonte en haut, le duodenum passe à travers le diaphragme ; intestin grêle, cœcum, colon ascendant et transverse dans la cavité thoracique gauche. Le colon gauche repasse par cette ouverture.

Autres anomalies. — Au tiers inférieur de l'aorte thoracique un rameau se détache dans la moitié gauche du thorax et là se divise en deux parties comme l'artère mésentérique, supérieure et inférieure.

Source bibliographique. — C. Th. Weyland : *Duos exhibens casus dislocationis viscerum nonnullorum abdominalium memorari dignos*, thèse d'Iéna, 1830.

Observation XXXV

Sexe. — Féminin.

Age. — ?

Symptômes pendant la vie. — Pendant plusieurs années coliques et vomissements.

Diaphragme. — Trou entièrement rond de deux pouces de diamètre dans la partie musculaire gauche.

Cœur et poumons. — ?

Viscères déplacés. — Le diaphragme forme un sac membraneux contenant la plus grande partie de l'estomac avec une partie de l'épiploon.

Source bibliographique. — Fagwiz : *mémoire de Gohl* (actes médicaux de Berlin). Déc II, vol. IV, observ. I, p. 64, cité par Stierling, thèse de Berlin, p. 5.

Observation XXXVI

Sexe. — Féminin.

Age. — 23 ans.

Symptôme pendant la vie.— Antérieurement : bien portante. Survinrent tout à coup pendant la grossesse une difficulté pour respirer et des douleurs dans la région du cœur ; à la fin de la grossesse un deuxième accès et dans l'espace de sept heures, mort.

Diaphragme. — Trou dans le diaphragme près du cardia. Anneau herniaire avec bords lisses et tendineux.

Cœur et poumons. — Poumon gauche un peu aéré repoussé du côté du médiastin.

Viscères déplacés. — Portion pylorique de l'estomac, tout l'épiploon et le colon tranverse, très enflammés.

Source bibliographique. — Dr Edwards : *la lancette anglaise*, avril 1882.

Observation XXXVII

Sexe. — ?

Age. — 1/2 heure.

Symptômes pendant la vie. — Tout d'abord cris et mouvements normaux, mais bientôt, pâleur de la face, grimaces, convulsions et mort.

Diaphragme. — Absence de la moitié gauche du diaphragme.

Cœur et poumons. — A la place du poumon gauche un corps rougeâtre suspendu au tiers supérieur de la colonne vertébrale.

Viscères déplacés. — Tout l'intestin grêle, au-dessous des anses, la rate.

Autres anomalies. — Pas d'artère pulmonaire et de bronches à gauche.

Source bibliographique. — Anthony : *Journal hebdomadaire*, 1835, cité par Wurth, thèse, p. 13.

Observation XXXVIII

Sexe. — Féminin.

Age. — Quelques jours.

Symptômes pendant la vie. — Enfant bien conformé ; choc de la pointe à droite, mort au milieu de spasmes de suffocation, souffle court et pénible, ni toux, ni fièvre, ni douleurs, ni convulsions.

Diaphragme. — A la partie costale, postérieure, musculaire du diaphragme à gauche, trou ovale 0 pouce, 02 de long; plèvre et péritoine s'y unissent solidement.

Cœur et poumons. — Poumon gauche, tiers de la grosseur normale, dense, sans air ni sang. — Cœur dévié à droite et en bas.

Viscères déplacés. — Intestin grêle, majeure partie du gros intestin et épiploon enroulé (cavité thoracique gauche).

Source bibliographique. — Krombholz: Observations de deux cas de hernies internes communiqués au congrès de naturalistes et de médecins allemands, session de Prague, 1837, cité par Wurth, thèse, p. 14.

Observation XXXIX

Sexe. — Masculin.

Age. — 19 ans.

Symptômes pendant la vie. — Dès la plus tendre enfance, douleur dans le côté gauche de la poitrine. Toux. Difficulté de la respiration. Peu d'appétit. Soif excessive. Depuis 2 ans, impossibilité de reposer sur le côté droit. Fatigue après le port d'un fardeau. Douleurs dans tout l'abdomen, particulièrement dans l'hypocondre gauche. Douleurs accrues par la pression. Vomissement, constipation, agitation, fréquence de respiration, non malaisée cependant. Pouls 130. Mou. Étranglement interne. On supposait une hernie diaph. Mort le lendemain.

Diaphragme. — Ouverture à gauche, près des vertèbres, ayant plus de 1 pouce en diamètre.

L'intestin était adhérent aux bords.

Cœur et poumons. — P. G. hépatisé, réduit au volume du poing. Cœur au haut de la cavité thoracique.

Viscères déplacés. — Dans la cavité gauche thoracique gros intestin descendant sur une longueur de 7 à 8 pouces, pancréas et épiploon, très épaissis. Portion d'intestin étranglée très serrée et presque sphacélée. Intestins dans l'abdomen, remplis de gaz et tout enflammés.

Abdomen ballonné.

Source bibliographique. — Norris : *Revue médico-chirurgicale* (avril 1837) cité par Wurth, thèse, p. 20.

Observation XL

Sexe. — féminin.

Age. — 19 ans.

Symptômes pendant la vie. — Toujours souffrante. Gêne de la respiration, vomissement, troubles digestifs depuis 14 ans, constipation. Station verticale impossible. Décubitus latéral gauche donne accès et suffocation et vomissement. Station assise ou décubitus dorsal, épaules relevées et genoux rapprochés, sont mieux supportés.

Souvent palpitations. Cœur à droite. Époques très irrégulières.

Diaphragme. — Le diaphragme formait un sac en haut pour l'estomac, mais passait au voisinage du médiastin dans le tissu cellulaire transparent.

Cœur et poumons. —Cœur presque dans le côté droit de la poitrine.

Viscères déplacés. — Une tumeur élastique, rouge remplit la cavité thoracique gauche. Le foie remplit la majeure partie de l'abdomen et s'étend très loin vers la gauche. L'œsophage, à la hauteur de la quatrième vertèbre dorsale, passe dans l'estomac lequel est situé derrière le cœur, présente là un petit rétrécissement, s'étend delà sous le diaphragme vers le trou de la veine cave, a le fond couvert de 2 ulcères, entre enfin dans le duodenum tout à fait en bas.

Autres anomalies. — Foie gros.

Source bibliographique. — Bright, *Documents de l'hôpital Saint-Jean de Londres*, t. I, n° III, 1836. *Annales de Schmith*, Livre XXIV, p. 265.

Observation XLI

Sexe. — Masculin.

Age. — 1 an et 3 mois.

Symptômes pendant la vie. — *Vers le milieu du jour*, vomissements fréquents ; vers le soir, fièvre. Symptômes de fièvre saburrale légère. Vomitif. Après cette aggravation : faciès pâle, défiguré, yeux caves, cyanose, extrémités froides, cris répétés et vagissements. Pouls très fréquent, petit, abdomen très sensible, extrémités inférieures spasmodiquement tendues. Mort dans la nuit.

C'est le second enfant de parents sains.

Le premier mort d'un spina bifida.

Diaphragme. — L'orifice du sac herniaire, le trou œsophagien élargi peut laisser passer au moins *deux doigts*.

Cœur et poumons. — *Poumon gauche* petit, peu déve-

loppé, ressemblant dans sa partie inférieure à un tissu épaissi, aéré seulement dans sa partie supérieure.

Poumon droit très développé, 3 fois aussi gros que le gauche. Cœur dévié à droite.

Viscères déplacés. — Dans la cavité thoracique gauche. Colon transverse avec le grand épiploon, la majeure partie du jejunum et tout le duodenum. De plus l'*estomac* et son cul-de-sac, à droite près de l'œsophage et de l'aorte ; *le pylore*, plus loin à gauche et en avant, de telle sorte que, l'estomac était à moitié tordu sur son axe ; sa grosse courbure, dressée en arrière et en haut.

Source biblioqraphique. — Gœdechens, *Périodique de médecine encyclopédiqne de Hambourg*, 1837. t. VII, col. 4, p, 503.

Observation XLII

Sexe. — Féminin.

Age. — Mort quelques heures après la naissance.

Symptômes pendant la vie. — Enfant bien nourri et né à terme ; prospérant.

Diaphragme. — Diaphragme aminci et allongé en forme de sac dans la cavité thoracique.

Cœur et poumons. — Cœur à droite.

Poumons extraordinairement petits.

Viscères déplacés. — Cavité thoracique gauche. Estomac, rate, une partie de l'iléon avec processus vermicul, et une grande partie de la courbure du colon, tout cela enfermé dans un sac.

Autres anomalies. — Foie extraordinairement gros.

Double bec de lièvre.

A chaque main 6 doigts.

Source bibliographique. — Pyl., *Mémoires et observ. de médecine légale*, 5e partie, n° 5, Berlin, 1787.

Observation XLIII

Sexe. — Féminin.

Age. — Trois ans, trois mois.

Symptômes pendant la vie. — L'enfant mangeait peu à la fois; souvent après avoir mangé, vomissements et coliques.

Le sommeil n'était possible que dans le décubitus dorsal. — Un jour après dîner étranglement, pâleur de la face, cyanose, respiration courte, haletante, convulsions. — Mort. — Basedow croyait à un empoisonnement.

Diaphragme. — Ouverture grande comme une pièce de 3 francs, à la face postéro-interne des côtes. — Bords, blanchâtres, lisses, un peu invaginés dans la cavité thoracique. — Plèvre et péritoine leur étaient unis sans trace de déchirure antérieure.

Cœur et poumons. — *Poumon gauche* réduit à un rudiment de l'épaisseur d'une carte. — Épais au sommet de 0p.,01, un peu aéré.

Cœur déjeté vers côté droit du thorax.

Viscères déplacés. — Dans la cav. thor. gauche :

Estomac avec sa grande courbure en haut, la partie pylorique tournée à gauche. — Épiploon et anse intestinale de 8 centièmes de pouce. Colon transverse et descen-

dant. — Presque toute la rate. — 1/2 thorac. gauche dilatée.

Autres particularités. — ?

Source bibliographique. — Basedow : *Journal hebdomadaire de Casper*, 1887, n° 20.

Observation XLIV

Sexe. — Féminin.

Age. — 28 ans.

Symptômes pendant la vie. — Depuis l'enfance, gêne de la respiration ; dans les travaux difficiles, douleurs dans le côté gauche ; pas mal de toux. — Dans un violent mouvement, douleur à l'épigastre. — 4 jours avant la mort, symptômes de hernie étranglée. Le repos n'était possible que sur le côté gauche.

Diaphragme. — Ouverture dans la partie musculaire, *ronde*, à 3 pouces du trou œsophagien ; largeur deux pouces. — Bord lisse, un peu épais.

Cœur et poumons. — Poumon gauche, en arrière ; 1/3 de la grosseur normale. — Fraîches adhérences avec la plèvre.

Cœur et poumon droit sains.

Viscères déplacés. — Estomac et lobe gauche du foie, à droite. Intestin grêle enflammé ; situé normalement. Côlon transverse dans le thorax. Côlon ascendant et cœcum très dilatés par le gaz. — Épiploon, uni au bord du trou diaphragmat. Portion de l'intestin dans le thorax longue de 11 centièmes de pouce.

Autres particularités. —?

Source bibliographique. — A. Cooper · Leçons publiques sur la chirurgie d'Alex. Lée, traduites de l'Anglais en Allemand par Schultz 1838, t. II, p. 151, cité par Fischer thèse, p. 19.

Observation XLV

Sexe. — Masculin.

Age. — 1/2 heure.

Symptômes pendant la vie. — Respiration défaillante.

Diaphragme. — Ouverture *en avant* et un peu *à gauche* du trou œsophagien. — 1 pouce de diamètre.

Cœur et poumons. — Cœur normal, légèrement à droite et en arrière.— Poumons droit et gauche à l'état rudimentaire 1/8 à 1/9 de la grosseur normale.

Viscères déplacés. — Dans la cavité thorac. gauche :

Tout le tube intestinal, à l'exception du duodenum, de la partie inférieure de l'œsophage et du côlon descendant. — Rate libre dans le médiastin antérieur. — Estomac situé verticalement.

Autres particularités.— ?

Source bibliographique. — Wertheim : *Nouvelle feuille périodique de tocologie*, III. 3. 1838.

Observation XLVI

Sexe. — Féminin.

Age. — Mort peu après la naissance.

Symptômes pendant la vie. — ?

Diaphragme. — Ouverture à gauche (partie postérieure) entre la partie costale et la partie lombaire. *Ovale*, large de plusieurs pouces. Bords libres, arrondis. Communication de la plèvre et du péritoine. Diaphragme plus profond à gauche qu'à droite.

Cœur et poumons. — Cœur et thymus à droite. Poumon gauche très petit. Compression des poumons.

Viscères déplacés. — Rate en arrière et en bas de la cavité thoracique. Côlon transverse, commencement du côlon ascendant et du côlon descendant. Presque tout l'intestin grêle.

Autres particularités. — 1er degré de bec-de-lièvre.

Source bibliographique. — Fischer, *De herniis diaphragmatis* (Thèse de Berlin, 1840).

Observation XLVII

Sexe. — Masculin.

Age. — 1/2 heure.

Symptômes pendant la vie. — Respiration très incomplète.

Diaphragme. — Grande ouverture dans le centre aponévrotique.

Cœur et poumons. — On ne voit qu'un rudiment de poumon droit.

Viscères déplacés. — Dans la moitié thoracique droite. Une grande partie du foie et tout l'intestin grêle.

Source bibliographique. — Morgan, *Gazette médicale de Londres*. mai 1841, cité par Wurth. Thèse, p. 16.

Observation XLVIII

Sexe. — Masculin.

Age. — 1/4 d'heure.

Diaphragme. — Ouverture ronde, de la grosseur du pouce (partie costale gauche du diaphragme) avec bords épaissis, lisses, tendineux.

Cœur et poumons. — Poumon gauche absent, un peu aéré.

Cœur déjeté à droite.

Viscères déplacés.— Dans la moitié thoracique gauche. Rate, fin du duodénum, majeure partie du gros intestin, tout l'intestin grêle.

Source bibliographique. — Eiselt, *Journal médical hebdomadaire de l'Autriche*, 1841, n° 25, cité par Wurth. Thèse, p. 15.

Observation XLIX

Sexe. — Masculin.

Diaphragme. — Ouverture (région dorsale gauche du diaphragme).

Viscères déplacés. — Dans la cavité thoracique gauche, intestin grêle, et de celle-ci dans la plèvre droite, jusqu'au sommet. Dans cette dernière aussi cœcum, proc. vermic. et première moitié du colon, qui passe dans la cavité thoracique

par le même trou diaphragmatique, marche droit et forme la flexion du colon iliaque (S. Iliaque.)

Autres particularités. — Hémicéphale.

Source bibliographique. — A. W. Otto, *monst. sexent. descript. anat.*, 1841, p. 24, n° 38, cité par Grüber : Annales de Wirchow, t. 47, p. 293.

Observation L

Sexe. — Féminin.

Age. — 1/2 heure.

Symptômes pendant la vie. — Mort subite, après avoir poussé un seul cri. Extraordinairement bien conformé. Pas la moindre anomalie.

Diaphragme. — Moitié gauche du diaphragme normal. A droite, on ne voit qu'une lame en forme de croissant placé entre le foie et son lobe séparé. Les faisceaux musculaires de cette lame proviennent de la 1/2 antérieure des 6e-12e côtes, de telle sorte que la moitié postérieure reste entièrement libre et la plèvre qui la recouvre passe dans le péritoine. De l'articulation costo-vertébrale (12e côte droite) s'élève un faisceau musculaire s'attachant à la 1/2 gauche du diaphragme, près du milieu, en avant et formant alors avec la lame antérieure du côté droit l'anneau par lequel les viscères pénètrent dans le thorax où ils sont tous indépendants.

Cœur et poumons. — Cœur et thymus à gauche.

Poumon gauche, sans trace d'air, beaucoup plus petit qu'à l'état normal.

Poumon droit rudimentaire, à 2 lobes, long 0 p. 1 à peine, et large de 0 p. 03 à 0 p. 04.

Viscères déplacés.— Dans la moitié thoracique droite : l'intestin grêle, une partie du gros intestin, et un lobe du foie distinct, séparé de la masse hépatique principale par le diaphragme.

La 2e partie du duodénum monte par un trou diaphragmatique *ovale* situé à droite, près des vertèbres.

Cœcum, processus vermiculaire et bord supérieur du rein droit.

Autres particularités. — Foie très gros. Capsule surrénale droite à l'état de rudiment.

Source bibliographique. — Schôller, *Capharnaum de Rust ouvert à toutes les branches de l'art de guérir*, t. LIX, col. 3, 1842.

Observation LI

Sexe. — Masculin.

Age. — 5 ans.

Diaphragme. — Trou œsophagien agrandi dans l'étendue du côté gauche, entouré d'un bord musculaire, bourrelé, villeux. L'épiploon est agglutiné au bord.

Viscères déplacés. — Sac herniaire mince et membraneux près du péricarde, adhérent à la base du poumon ; sac herniaire qui, en même temps qu'il dépasse le diaphragme, présente une série de dilatations de la dimension de 4 grains de chénevis ou de pois — renfermant la partie pylorique de l'estomac (une longueur de 3 centièmes de pouce).

Source bibliographique. — Rokitansky, *Traité d'anatomie pathologique*, t. III, p. 151.

Observation LII

Sexe. — Féminin.

Age. — 1/2 heure.

Symptômes pendant la vie. — Respiration puissante, proportionnée aux deux moitiés du thorax. Les muscles peauciers et abdominaux n'y prennent qu'une faible part.

Moitié droite du thorax : En avant jusqu'à la 4e côte, en arrière jusqu'à la 9e, son clair et plein;

A gauche, partout, son mat et vide ; en bas, un peu obtus, tympanique. Toute la cavité abdominale a un son sourd et vide. Tympanisme, nulle part.

Auscultation : Dans tout le poumon droit, ronchus plein de bulles. *A gauche :* pas de bruit respiratoire perceptible.

Au bout d'une heure, respiration rare; elle cesse au bout de 20′. Au bout de 30′ le cœur s'arrête.

Diaphragme. — Absence du diaphragme du *côté gauche* jusqu'au côté interne de la région lombaire.

En avant : Rudiment de sa partie costale en forme de faux, entièrement transporté du côté du processus xyphoïdien, du côté de l'articulation chondro-costale.

Cœur et poumons. — Plèvre droite distincte.

Plèvre gauche s'unit au péritoine par la grande ouverture diaphragmatique. Cœur et péricarde dans le sac pleural droit.

Poumon gauche très petit, pas encore développé.

Poumon droit avait respiré.

Viscères déplacés. — Lobe gauche du foie. Estomac, in-

testin grêle, à l'exception de la portion terminale longue de 1/2 dizième de pouce, côlon tranverse, partie du côlon descendant rate et pancréas (moitié gauche thoracique).

Autres particularités. — Hémicéphale.

Source bibliographique. — Grüber : contribution à l'anatomie, à la physiologie et à la chirurgie. *Mémoires de la société royale des sciences de Bohême*, fol. 5, t. V.

Observation LIII

Sexe. — Féminin.

Age. — Fœtus en décomposition.

Diaphragme. — A gauche, pas de diaphragme, excepté en avant et du côté interne et médian de la région lombaire, où l'on trouve une partie en forme d'arc.

Cœur et poumons. — Sac pleural gauche en communication directe avec le péritoine. Cœur dans la 1/2 droite thoracique.

Viscères déplacés. — Estomac, une portion de la partie supérieure de l'intestin grêle terminée en cul-de-sac, longue de 3 à 4 centièmes de pouce, large de 1 centième de pouce, remplie de méconium ; le côlon transverse, une portion du colon ascendant et descendant. — Rate, pancréas et une portion du lobe gauche du foie.

(Cavité thoracique gauche).

Autres particularités. — Septième mois. — Hydrocéphalie. — Intestin divisé en deux parties distinctes.

Source bibliographique. — Gruber : ibidem n° 52.

Observation LIV

Sexe. — Masculin.

Age. — Enfant.

Symptômes pendant la vie. — ?

Diaphragme. — Absence de la moitié gauche du diaphragme, à l'exception de la partie lombaire et d'un rudiment *en forme de croissant* de la partie costale située en avant.

Cœur et poumons.— Cœur dans la moitié thoracique droite.

Viscères déplacés. — Estomac, tube intestinal jusqu'au côlon descendant, rate, pancréas et majeure partie du lobe gauche du foie (Cavité thoracique gauche).

Autres particularités. —?

Source bibliographique. — Grüber : Ibid. n° 52, (pièce du Musée d'Anat. path. de Prague).

Observation LV

Sexe. — Féminin.

Age. — Enfant.

Symptômes pendant la vie. — ?

Diaphragme. — Il manque cette portion de partie costale gauche, qui s'étend en arrière et en dehors de la partie médiane aponévrotique : Trou circulaire de 0 pouce 009 de diamètre.

Cœur et poumons. — Cœur dans la moitié droite thorax.

Poumon droit a respiré, normal. Poumon gauche moins développé, un peu comprimé.

Viscères déplacés. — Dans la cav. thorac. gauche : Intestin grêle, cœcum, côlon ascendant et transverse.

Autres particularités. — ?

Source bibliographique. — Grüber : Ibid. n° 52. (pièce du musée d'anat. et de physiol. de Prague).

Observation LVI

Sexe. — Masculin.

Age. — Mort peu après la naissance.

Symptômes pendant la vie. — ?

Diaphragme. — Diaphragme normal à gauche ; *à droite,* languette étendue de l'appendice xyphoïde à l'interstice des 9e et 10e côtes.

Cœur et poumons. — *Poumon droit ;* en arrière et en haut, très rabougri, long 0 p. 001, large de 1/2 ; tissu dense, bronche aplatie. *Poumon gauche,* trois fois plus gros que le droit.

Viscères déplacés. — Dans la moitié thorac. droite :

Lobe droit du foie en partie ; en bas et en arrière de ce viscère, la majeure partie de l'intestin grêle et du gros intestin.

Autres particularités . — Foie très gros. Lobe gauche du foie présentant en avant trois segments.

Source bibliographique. — Blœst : *Feuille de correspondance médicale des médecins Bavarois,* 1846, n° 22.

Observation LVII

Sexe. — ?

Age. — 20 heures.

Symptômes pendant la vie. — ?

Diaphragme. — Ouverture (partie postérieure du diaphragme).

Cœur et poumons. — *Poumon gauche,* gros comme une noix.

Poumon droit, petit et comprimé.

Viscères déplacés. — Cav. thor. gauche : Intestin grêle, gros intestin jusqu'à sa partie terminale.

Source bibliographique. — O. E. P. Chard : Oppenheim en a fait un extrait du *Times medical* », dans la periodique de médecine encyclopéd. de Hambourg, t. 43, 1850, p. 533.

Observation LVIII

Sexe. — ?

Age. — Enfant.

Symptômes pendant la vie. — ?

Diaphragme. — Percé dans sa moitié gauche.

Cœur et poumons. — P. gauche comprimé.

Cœur déplacé vers la droite.

Viscères déplacés. — La hernie siège en arrière du sternum et des cartilages de la 5e et de la 9e côte droite.

Dans le sac herniaire se trouvent :

La partie supérieure du côlon ascendant, une grande partie du côlon transverse (droit), partie pylorique de l'estomac, première partie du duodénum, majeure partie de l'épiploon.

Pas d'adhérences. Estomac très gros.

Autres particularités. — Foie très élevé.

Vésicule biliaire très longue avec un calcul biliaire.

Source bibliographique. — Wurth : De la hernie diaphrag. Thèse de Wurtzbourg, p. 24 (1847).

Observation LIX

Sexe. — ?

Age. — Mort vraisemblablement, après la naissance.

Symptômes pendant la vie. — ?

Diaphragme. — Absence du côté droit du diaphragme.

Cœur et poumons. — ?

Viscères déplacés. — Estomac, intestin grêle et lobe droit du foie.

Autres particularités. — ?

Source bibliographique. — Geoffroy Saint-Hilaire, d'après Martin Saint-Ange.

Observation LX

Sexe. — Masculin.

Age. — Enfant né à terme.

Symptômes pendant la vie. — ?

Diaphragme. — ?

Cœur et poumons. — ?

Viscères déplacés. — Cavité thorac. gauche :

Estomac, cœcum, côlon ascendant et transverse, rate et lobe gauche du foie.

Autres particularités. — ?

Source bibliographique. — Dubois : cité par Grüber. *Arch. de Virchow.*, t. XLVII, p. 392.

Observation LXI

Sexe. — Masculin.

Age. — 57 ans.

Symptômes pendant la vie. — Bien bâti. Carcinome des amygdales, de la voûte palatine, de la base de la langue et de la luette ; hémorrhagies, cause d'épuisement, provenant des parties atteintes de dégénérescence cancéreuse.

Vomissement. Mort d'inanition.

Pendant la vie, les parents remarquèrent une saillie de la région stomacale, une manière de gros ventre.

Diaphragme. — L'orifice peut bien laisser passer 4 ou 5 doigts.

Sac herniaire est formé de péritoine, de tissu fibreux du diaphragme, et par dessus de la base de la plèvre droite.

La couche médiane du diaphragme entre le péritoine et la plèvre est formée de fibres puissantes allant en rayonnant du bord du trou herniaire au-dessus du sac tout entier.

Cœur et poumons. — Poumons sains.

Poumon droit un peu déplacé.

Viscères déplacés. — Cavité pleurale gauche : une partie des intestins.

Autres particularités. — ?

Source bibliographique. — Bednar : 1852. Maladies des nouveaux-nés et des nourrissons, 3e partie, p. 4.

Observation LXII

Sexe. — Féminin.

Age. — 12 heures.

Symptômes pendant la vie. — Respiration irrégulière.

Diaphragme. — Absence de la moitié gauche du diaph.

Cœur et poumons. — Cœur normal (Cav. thor. gauche).

Poumon droit normal.

Poumon gauche comprimé, ne se laisse pas distendre.

Viscères déplacés. — Dans la cavité thor. gauche : lobe gauche du foie, estomac, rate, intestin grêle et une partie du gros intestin, tout cela renfermé dans un sac péritonéal.

Autres particularités. — ?

Source bibliographique- — Flügel : Observations prises à la Maternité de Bamberg. Clinique Allemande, 1852, n° 39,

Observation LXIII

Sexe. — Masculin.

Age. — 26 jours.

Symptômes pendant la vie. — Enfant bien nourri. Neuf jours après la naissance, respiration difficile avec contraction évidente du diaphragme. Cris plus étouffés, agitation frappante. A la place du premier bruit du cœur, autre bruit perceptible par instants. Peu à peu, cyanose, respiration plus difficile, symptômes de bronchite. A la percussion, matité sur le dos, murmure vésiculaire moins perceptible.

Diaphragme. — Fissure du diaphragme grande, commençant à droite du cartilage xyphoïde et s'étendant parfois jusqu'à l'hypocondre droit.

Viscères déplacés. — Cœcum, longueur de côlon de 4 centièmes de pouce, longueur d'iléon 10 centièmes de pouce, dans la cavité ancienne du médiastin.

Autres particularités. — Mésentère commun aux intestins déplacés. Trou de la grosseur d'une lentille dans la paroi ventriculaire du cœur.

Source bibliographiques — Bednar (1852), maladies des nouveaux-nés et des nourrisons, 3e partie, p. 4.

Observation LXIV

Sexe. — Masculin.

Age. — 15 ans.

Symptômes pendant la vie. — Souvent syncope. Nature délicate. Inclinaison en avant, évitait jeux mouvementés, d'ailleurs sain. Après un dîner, douleur dans le ventre, coliques qui s'aggravent la nuit, s'améliorent le matin. Trouvé mort dans son lit l'après-midi.

Diaphragme. — Ouverture ovalaire dans le côté gauche,

entre la partie costale et lombaire ; *longueur*, 0 pouce 058, *largeur*, 0 pouce 032; s'étendant jusqu'à 0 pouce 015 du centre aponévrotique. Bords lisses.

Plèvre et péritoine se continuent directement.

Cœur et poumons. — *Poumon gauche*, fortement comprimé, encore aéré. Cœur dévié à droite.

Viscères déplacés. — Dans la cavité thoracique gauche : Estomac rempli d'air. Rate, une portion du côlon transverse, large de 4 doigts, grand épiploon.

Source bibliographique. — J. M. Schrant : *De la Hernie diaphragmatique congénitale. Semaine médicale des Pays-Bas* (*Annales de Schmidt*), t. LXXXIX, p. 169.

Observation LXV

Sexe. — Masculin.

Age. — Mort-né.

Symptômes pendant la vie. — A terme, vigoureux. Sa mère avait toujours eu enfants sains.

Diaphragme. — Fissure du côté gauche formant triangle à sommet en arrière ; à base en avant.

Cœur et poumons. — *Poumon gauche* gros comme une aveline rudimentaire, épaisseur 1/4 centième de pouce, rouge brun.

Viscères déplacés. — Dans la cavité thoracique gauche : Intestin grêle et rate.

Source bibliographique. — Mecklembourg : *Journal périodique trimestriel de médecine légale et de médecine publique de Prague*, t. VII, 1855, p. 160.

Observation LXVI

Sexe. — Masculin.

Age. — Fœtus à terme,

Viscères déplacés. — Dans la cavité thoracique gauche : Face postérieure devenue antérieure. Estomac, duodénum, dernière portion de l'intestin grêle, cœcum et rate avec lobe gauche du foie.

Source bibliographique. — Dumontpallier : *Bulletin de la société anatomique*, année 1856.

Observation LXVII

Sexe. — Féminin.

Age. — 6 heures.

Symptômes pendant la vie. — Son tympanique en avant et en arrière de la moitié thoracique gauche. Choc du cœur perceptible sur le mamelon droit. A droite de la clavicule jusqu'à la moitié, bruit franc. *Hernie diaphragmatique soupçonnée.*

Diaphragme. — ?

Cœur et poumons. — ?

Viscères déplacés. — Dans la cavité thoracique gauche : Estomac, moitié, de l'intestin grêle, cœcum, colon ascendant et transverse, rate, lobe gauche du foie.

Source bibliographique. — Streng, *Journal périod. trimestriel de médecine pratique de Prague*, tom. LXIX, 1856, p. 178.

Observation LXVIII

Sexe. — Masculin.

Age. — 14 heures.

Symptômes pendant la vie. — Néant.

Diaphragme. — ?

Cœur et poumons. — ?

Viscères déplacés. — Majeure partie de l'estomac et rate, une partie de l'épiploon, côlon transverse avec lobe gauche du foie (cavité thoracique gauche).

Source bibliographique. — Willigk, *Journal périod. trimestriel de médecine pratique de Prague*, tom. LI, 1856, p, 33.

Observation LXIX

Sexe. — Masculin.

Age. — 7 jours.

Symptômes pendant la vie. — Néant.

Diaphragme. — ?

Cœur et poumons. — ?

Viscères déplacés. — Cavité abdominale communique seulement avec cavité pleurale gauche.

Source bibliographique. — Willigk, *Journal périod. trimestriel de médecine pratique de Prague*, tome LI, 1856, p. 33.

Observation LXX

Sexe. — ?

Age. — Mort après la naissance.

Diaphragme. — Ouverture ronde, côté droit du diaphragme.

Cœur et poumons. — ?

Viscères déplacés. — Estomac, intestin grêle et une partie du lobe droit du foie.

Source bibliographique. — Baron, *Arch. génér.*, VII, p. 142.

Observation LXXI

Sexe. — Masculin.

Age. — Mort-né.

Diaphragme. — Trou au milieu de la moitié gauche du diaphragme.

Cœur et poumons. — Poumons rabougris, un trou dans le septum des ventricules.

Viscères déplacés. — Tout le tube intestinal, sauf la partie inférieure du côlon descendant avec le lobe gauche du foie dans la cavité thoracique gauche.

Autres anomalies. — Coloboma gauche de l'iris, fissure de la partie molle du voile du palais à gauche de la ligne médiane. Testicule gauche dans le ventre. Quelques anomalies des gros vaisseaux.

Source bibliographique. — Feiler : Débats de la société de tocologie de Berlin, tom. X, p. 32, dans compte-rendu annuel du *Progrès des sciences médicales* de Canstatt, 1857, tom. III, p. 265.

Observation LXXII

Sexe. — ?

Age. — 3/4 d'heure.

Symptômes pendant la vie. — Respiration courte, faible, accompagnée de bruit de gargouillement.

Diaphragme. — L'absence du développement atteignait seulement le milieu du centre aponévrotique.

Cœur et poumons. — Poumon droit très petit, aéré, situé derrière le sac herniaire.

Viscères déplacés. — Tout l'intestin grêle, cœcum, une partie du côlon ascendant, la majeure partie du lobe droit du foie, entourée d'un sac herniaire formé par le péritoine et la plèvre.

Autres particularités. — ?

Sources bibliographiques. — Feiler : ibid. n° 71.

Observation LXXIII

Sexe. — ?

Age. — Enfant né à terme, mort immédiatement après la naissance.

Symptômes pendant la vie. — Faibles mouvements.

Diaphragme. — 3/4 postérieurs de l'aile gauche manquent de telle sorte qu'il n'y a qu'une seule bande musculaire étroite en forme de croissant.

Cœur et poumons. — Poumon gauche presque rudimentaire. Tout le cœur à droite.

Viscères déplacés. — Dans la cavité thoracique gauche :

Estomac, la plus grande partie de l'intestin grêle, une partie du gros intestin, rate, pancréas et lobe gauche du foie.

Autres particularités. — ?

Source bibliographique. — M. Clintock : Perforation congénitale du diaphragme. Dublin, 1857, *Gaz. des hôpitaux*, n° 9.

Observation LXXIV

Sexe. — Masculin.

Age. — 15 heures.

Symptômes pendant la vie. — Apparence de mort à la naissance, mais ramené à la vie.

Diaphragme. — Ouverture ayant 1 centième de pouce de diamètre.

Cœur et poumons. — *Poumon gauche*, long de 1 3/4 centième de pouce, large de 1 centième de pouce. Cœur à droite.

Cavité pleurale droite rétrécie.

Poumon droit, normal.

Viscères déplacés. — Intestin grêle et une partie du gros intestin avec la rate rudimentaire dans la cavité pleurale gauche.

Autres particularités. — Rate rudimentaire.

Source bibliographique. — C. Ch. Hueter : observations prises à la clinique d'accouchements de l'Université de Marbourg, clinique allem., 1857.

Observation LXXV

Sexe. — ?

Age. — Mort en naissant.

Symptômes pendant la vie. — ?

Diaphragme. — Absence du côté gauche du diaphragme.

Cœur et poumons. — ?

Viscères déplacés. — Estomac, intestin grêle, côlon, partie du foie et rate.

Autres particularités. — ?

Source bibliographique. — Destrés : Transact. méd., XII, p. 309.

Observation LXXVI

Sexe. — Féminin.

Age. — Prématuré.

Symptômes pendant la vie. — ?

Diaphragme. — Normal à gauche.

A droite s'étendait entre le lobe droit et le lobe gauche du foie et finissait là-même.

Péritoine et plèvre en communication directe.

Cœur et poumons. — Poumon droit comprimé du côté du cœur, qui avec le thymus est dans la cavité thoracique.

Viscères déplacés. — Dans la cavité thorac. droite : lobe droit du foie, est omac avec sa grande courbure en haut, cœcum, près de lui, la rate, derrière le cœur.

Partie de l'épiploon, processus vermiforme, intestin grêle, de même dans la cavité thoracique.

Autres particularités. — ?

Source bibliographique. — Vrolick : Débats de la société de vulgarisation et d'avancement des sciences médicales et thérapeut. d'Amsterdam, IIe partie, 1re section.

Annales de Schmidt, t. C, p. 167.

Observation LXXVII

Sexe. — Masculin.

Age. — 14 jours.

Symptômes pendant la vie. — Enfant bien nourri. Le septième jour, tout à coup forte cyanose. Thorax bombé des deux côtés également. Situation profonde du diaphragme.

A gauche, en arrière et en haut, son vide, résistant jusqu'à l'angle inférieur de l'omoplate : de ce point en bas, son tympanique.

Du même côté, en avant jusqu'au-dessus du milieu du sternum, même chose.

A droite, son plein. Submatité seulement du côté du bord inférieur du sternum. Résistance augmentée. Foie au fond de l'hypocondre.

Du reste dans l'abdomen, son plein et tympanique.

Submatité seulement dans l'hypocondre. A gauche, tout bruit respiratoire manque ; à droite, le murmure vésiculaire.

Choc du cœur non perceptible. Bruits normaux. Pas de vomissements. Les jours suivants, catarrhe bronchial; accès de cyanose, toutes les 5 minutes ; durant l'un, mort.

Diaphragme. — Fissure, longue de deux doigts dans la partie musculaire du diaphragme, en dehors du ligament suspenseur du foie.

Poumons et cœur. — Cœur à droite ; à gauche et en haut, poumon de la grosseur d'un poing d'enfant.

Viscères déplacés. — Portion transversale inférieure du duodenum passe à travers l'orifice du diaphragme. Intestin

grêle ; après lui, le colon. Le colon descendant redescend du thorax par cette ouverture. Estomac extraordinairement dilaté plus verticalement placé.

Source bibliographique. — Widerhœfer, *Hernie diaphragmatique gauche chez un nourrisson.*

Annales des maladies de l'enfance, t. II, 1, p. 37.

Annales de Schmidt, t. CIV, p. 191.

Observation LXXVIII

Sexe. — Féminin.

Age. — 1/4 d'heure.

Symptômes pendant la vie. — Naissance normale. Enfant puissamment développé. — A terme. — En état de mort apparente à sa naissance. — Long 0 p. 19 1/2. — Mort au milieu d'efforts de respiration, isolés et faibles.

Diaphragme. — A gauche, il n'y avait du diaphragme qu'une bande triangulaire dans le périmètre antérieur, bande qui, sur la ligne médiane, dans une largeur d'un pouce s'unissait à la moitié droite de la portion tendineuse du diaphragme, longeait la cage thoracique, se terminant en pointe à côté du périmètre externe.

Le filament de tractus musculaire provenait de la base tendineuse de ce triangle, plus radié sur la ligne médiane, ensuite plus parallèle à l'axe thoracique, de telle sorte que en arrière, un bord plat, en croissant, limitait cette partie du diaphragme.

Péritoine et plèvre communiquaient directement.

Les côtés postérieurs du diaphragme manquaient à gauche,

de sorte qu'il n'y avait normalement pas de trou pour l'aorte et l'œsophage.

Cœur et poumon. — Une partie du poumon gauche à deux lobes, gros comme deux haricots, reposant à droite à côté de la colonne vertébrale.

Viscères déplacés. — Rate, partie du cul-de-sac de l'estomac. — Un lobe anormal du foie, produit par un sillon profond du lobe gauche. Intestin très mobile.

Autres anomalies. — ?

Source bibliographique. — Breisky : observations d'enfants morts-nés. *Journal trimestriel de médecine* de Prague, t. LIII, p. 175-186 (1859).

Observation LXXIX

Sexe. — Masculin.

Age. — Mort après la naissance.

Symptômes pendant la vie. — Cyanose intense, progressive et rapide, efforts pour respirer inutiles, pas d'évacuation de méconium, matité au-dessus du thorax, pas de pulsation cardiaque. Ventre résistant.

Diaphragme. — Absence du côté gauche du diaphragme.

Cœur et poumons. — Poumon droit, vide d'air; poumon gauche, rudimentaire, triangulaire. Thymus et cœur à droite, en avant.

Pointe du cœur, à gauche.

Viscères déplacés. — Estomac, intestin grêle, lobe gauche du foie, rate.

Autres anomalies. — Lobe droit du foie, hypertrophié.

Source bibliographique. — Robinson : *Journal med. de la Grande-Bretagne*, 1860, n° 3, *Annales de Schmidt*, t. CXXI, p. 336.

Observation LXXX

Sexe. — Masculin.

Age. — 19 ans.

Symptômes pendant la vie. — Soldat.

Diaphragme. — Ouverture dans la partie tendineuse gauche du diaphragme, arrondie et calleuse près des bords.

Cœur et poumons. — Poumon droit : 22 onces 1/2 ; Poumon gauche, à peine 6 onces ; rabougri.

Viscères déplacés. — Estomac, rate et anses intestinales nombreuses.

Autres particularités. — ?

Source bibliographique. — Will. Currann : *Lancette anglaise*, II, 26 décembre 1860.

Observation LXXXI

Sexe. — Masculin.

Age. — Mort peu après sa naissance.

Symptômes pendant la vie. — ?

Diaphragme. — La moitié gauche montre dans sa partie postéro-externe *une ouverture triangulaire*, angle pointu dirigé en avant, situé au centre ; la base située à l'opposé est formée par la paroi thoracique.

Cœur et poumons. — Poumon gauche à 2 lobes ; un lobe charnu, petit, épais, poussé en haut et en dedans.

Viscères déplacés. — Intestin grêle, côlon ascendant, côlon transverse et une partie de la rate.

Autres particularités. — Foie gros.

Bec-de-lièvre avec gueule de loup à gauche. Testicule gauche non descendu.

Source bibliographique. — Bohn : Hernie diaphragmatique. *Annales méd. de Kœnigsberg*, t. II, p. 67, 1860.

Observation LXXXII

Sexe. — Masculin.

Age. — Mort peu après sa naissance.

Symptômes pendant la vie. — ?

Diaphragme. — Ouverture située à la partie postéro-externe de la moitié droite du diaphragme. Contigu par sa base à la paroi thoracique postérieure, son bord externe termine au milieu de la paroi thoracique ; l'interne passe près du côté interne de la capsule surrénale.

La limite antérieure n'est pas sur le centre tendineux, mais est formée par la partie musculaire antérieure du diaphragme, mince, tranchant en forme de faux. Pas d'adhérences.

Cœur et poumons. — Poumon droit, compact ; lobe moyen droit, le plus gros.

Cœur et thymus, poussés à gauche, ont empêché le développement du poumon gauche normal.

Viscères déplacés. — Le duodénum est immédiatement

derrière le foie dans la cavité thoracique, où se trouvent le jejunum, ileum, le cœcum, le processus vermiculaire et la première moitié du côlon ascendant.

Lobe droit du foie, séparé en deux parties par la compression ; l'extérieur est tourné en haut avec la vésicule biliaire dans la cavité thoracique.

Autres particularités. — Absence du rein gauche et de la caps. surrénale.

Rein gauche indiqué par un petit amas de chair sans structure, d'où naît l'uretère.

Source bibliographique. — Bohn. *Ibid.*, p. 69.

Observation LXXXIII

Sexe. — Masculin.

Age. — Monstre long de 10 pouces.

Diaphragme. — Normalement situé à droite. A gauche, au niveau de la 8e côte, sa partie interne et postérieure est en forme d'entonnoir retroussé en haut jusqu'à la troisième vertèbre dorsale.

Le sac est par endroits adhérent à la colonne vertébrale.

Poumons et cœur. — Deux poumons normaux. Médiastin et cœur à droite.

Viscères déplacés. — Au sommet du sac formé par le diaphragme se trouve la rate ; au-dessous des anses intestinales, cœcum.

Autres particularités. — Foie très gros.

Vertèbres cervicales manquent ; lombaires et dorsales, pas complètement.

Spina bifida.

Cerveau et moelle épinière manquent.

Bras de 1 pouce plus long que les jambes.

Contracture dans les articulations des genoux et du torse.

Pied varus.

Source bibliographique. — Bohn, p. 71.

Observation LXXXIV

Sexe. — Masculin.

Age. — 1 heure.

Symptômes pendant la vie. — Enfant bien nourri, respiration facile mais lente. Extrémités pendantes, molles. Au bout de peu de temps, la respiration cesse.

Diaphragme. — Ouverture dans la partie tendineuse gauche, large 0 p. 0 1/2, commençant aux muscles intercostaux entre les deux dernières côtes, à gauche; en arrière, près des côtes, où les insertions musculaires manquent; à droite, jusqu'à 0 p. 0 1/2 devant le trou œsophagien, — forme à gauche des angles très aigus, s'élargit à droite, se termine en rond.

Poumons et cœur. — Poumon droit un peu aéré, sanguin.

Poumon gauche, rabougri, avec cœur déjeté à droite.

Viscères déplacés. — Intestin grêle et partie droite du côlon.

Autres particularités. — Foie moyen séparé par une scissure profonde en deux lobes presque égaux.

Source bibliographique. — Pachner, *Journal méd. pratique de l'Autriche*, t. VII, 46, 1861. *Annales de Schmidt*, t. CXXI, p. 336.

Observation LXXXV

Sexe. — Féminin.

Age. — ?

Diaphragme. — ?

Poumons et cœur. — ?

Viscères déplacés. — Estomac, petite portion supérieure du duodénum. Cœcum, processus vermiculaire. Commencement du gros intestin, rate, pancréas, lobe gauche du foie (cavité thorac. gauche).

Autres particularités. — Hémicéphale. Rate à 5 lobes.

Source bibliographique. — *Journal mensuel de tocologie et de gynécologie patholog.* t. XIX, p. 404, Berlin, 1862.

Observation LXXXVI

Sexe. — Masculin.

Age. — Age mûr.

Symptômes pendant la vie. — En faisant un écart pour éviter un coup, le sujet sent comme quelque chose qui bondit dans sa poitrine. Faiblesse. Haleine courte. Pneumonie. Mort.

Diaphragme. — La moitié gauche du diaphragme jusqu'au 3e espace intercostal est bombé en haut ; fibres musculaires presque toutes absentes du côté gauche, qui a la 1/2 de la grandeur normale.

Cœur et poumons. — Pneumonie dans le lobe droit inférieur et dans le lobe gauche supérieur.

Viscères déplacés. — L'estomac au haut de la cavité thoracique.

Autres particularités. — ?

Source bibliographique. — F. Howard-Marsh, *Lancette anglaise*, I, 10 : mars 1867.

Observation LXXXVII

Sexe. — ?

Age. — 3 heures.

Symptômes pendant la vie. — L'enfant avait pris une teinte asphyxique. Après des essais pour le ranimer, la respiration était devenue pleine.

Plus tard, aggravation. Mort.

Bruits du cœur seulement faibles, perceptibles du côté droit.

Diaphragme. — Ouverture dans le centre tendineux à gauche de l'ouverture œsophagienne.

Cœur et poumons. — Poumon gauche très petit en haut. Les deux poumons aérés.

Cœur petit, plat, poussé à droite.

Viscères déplacés. — Dans la cavité thoracique gauche : Estomac, intestin grêle, partie du côlon, rate, pancréas, lobe gauche du foie.

Autres particularités. — ?

Source bibliographique. — H. W. Bayley : Travaux de la Société obst., t. X, p. 6.

Compte-rendu annuel des progrès des sciences médicales de Wirchow et Hirsch.

Observation LXXXVIII

Sexe. — Masculin.

Age. — Mort peu après la naissance.

Symptômes pendant la vie. — Tout à fait à terme.

Diaphragme. — Ouverture ayant dans le sens transversal 6 à 7 centimètres; dans le sens diagonal, 4 centimètres; provenant de l'absence d'une portion gauche du diaphragme. Il n'en restait qu'une petite partie renfermant l'orifice de l'aorte et l'orifice œsophagien. Le côté de la partie lombaire et un rudiment antérieur de la partie costale, rétréci, *en forme de faux*, large en arrière de la ligne médiane de 2 centimètres, latéralement en arrière se termine en pointe et s'insère au cartilage de la neuvième côte.

Plèvre et péritoine communiquent.

Cœur et poumons. — Poumon droit avait respiré, à 3 lobes.

Tout le moyen d'une longueur anormale et d'une forme pas ordinaire (très longue pyramide).

Viscères déplacés. — Dans la moitié thor. droite :

Un gros sac accessoire du sac pleural gauche contenant la majeure partie de l'estomac, deux rates, la majeure partie du pancréas.

Dans la moitié thor. gauche :

Gros lobe secondaire du lobe gauche du foie. La partie pylorique de l'estomac, la petite partie du côlon transverse.

Côlon ascendant, cœcum, proc. vermic. Intestin grêle.

Autres particularités. — Très grosse rate succenturiée.

Source bibliographique. — Gruber : *Archives de Wirchow*, t. XLVII, 1869, p. 382.

Observation LXXXIX

Sexe. — ?

Age. — 16 minutes.

Symptômes pendant la vie. — ?

Diaphragme. — Absence de la moitié gauche.

Cœur et poumons. — ?

Viscères déplacés. — Lobe gauche du foie, une partie de l'estomac, intestins. Dans la cavité pleurale.

Autres particularités. — ?

Source bibliographique. — Van Geison : *mémorial médical de New-York*, n° 15.

Observation XC

Age. — Mort peu après la naissance.

Symptômes pendant la vie. — Enfant. Peu de vitalité.

Diaphragme. — Absence complète du diaphragme à gauche et aussi de la plèvre.

Cœur et poumons. — Poumon gauche petit, incomplètement développé.

Viscères déplacés. — *Dans la cavité thoracique gauche :* Majeure partie de l'intestin, y compris le lobe gauche du foie. Grande courbure de l'estomac, en haut. Pylore à gauche.

Source bibliographique. — Jœdersholm : Cas de dévelop-

pement rudimentaire, etc. *Journal d'hygiène, organe des sciences médicales en Suède. Compte-rendu annuel de Virchow et Hirsch*, 1871, p. 171.

Observation XCI

Sexe. — ?

Age. — 1/4 d'heure après la naissance, trouvé mort; à terme ; enfant bien constitué.

Symptômes pendant la vie. — Fente dans la moitié gauche de la partie costale du diaphragme, longue de 0 p. 01, large de 0 p.01/2, qui, commençant entre la onzième côte et la douzième, s'élève jusqu'à la pointe gauche du centre tendineux. A la partie lombaire par conséquent intacte et de l'origine de la partie costale à la douzième côte et à l'arcade externe, reste encore un repli de 2 à 3 lignes qui borne la fente par en bas ou en arrière.

Bords lisses. Plèvre et péritoine communiquent.

Reste du diaphragme est normal.

Cœur et poumons. — *Poumon gauche* complètement atélectasié, comprimé, situé en haut et en arrière de l'angle du thorax. Cœur et thymus à droite.

Poumon droit. — Lobe supérieur et inférieur un peu aérés; comprimé.

Viscères déplacés. — Dans la cavité thoracique sont : Duodenum, intestin grêle, la majeure partie du gros intestin météorisé.

Organes distincts et couverts par la plèvre légèrement.

Source bibliographique. — Orth : Un cas de hernie diaphrag. congénitale. *Semaine médicale de Berlin*, 1872, n° 8.

Observation XCII

Sexe. — Masculin.

Age. — 4 heures.

Symptômes pendant la vie. — A dû mourir d'hémorrhagie faute de la sage-femme, car le linge enveloppant le cadavre avait des taches de sang ; le corps était blanc, les lèvres blêmes. Au dire de la sage-femme, l'enfant était devenu cyanosé après la naissance.

Diaphragme. — Situation profonde du diaphragme peu ordinaire entre la huitième et la neuvième côte.

Absence de toute la moitié droite.

En son milieu, ouverture triangulaire, entourée de bords blanchâtres, presque cartilagineux, sur lesquels une partie du lobe droit du foie se trouvait fortement étranglée.

Cœur et poumons. — *Poumon droit* brun clair, ferme comme une grosse fève, s'enfonçait sous l'eau.

Poumon gauche aéré.

Cœur plat et large, vide de sang, parfaitement normal.

Viscères déplacés. — Dans la cavité thoracique droite : partie du lobe droit du foie et anses intestinales ; derrière eux, poumons. Le gros intestin rempli de méconium. Foie, rate et veine cave ascendante ne contenaient encore pas mal de sang.

Source bibliographique. — Casper : *Manuel de médecine légale*, 5e édition, t. II, p. 12-13.

Observation XCIII

Sexe. — Féminin.

Age. — Mort-née.

Symptômes pendant la vie. — Bien conformée.

Diaphragme. — *Absence complète à gauche*, sauf un même repli qui touche aux côtes le long de la paroi thoracique. Sur ce repli, à 4 centimètres du poumon gauche et relié à lui par un petit lien fibreux se trouve un petit corps de 15 millimètres de long, de 6 à 7 millimètres de large et offrant à l'examen microscopique la structure d'un poumon embryonnaire.

Cœur et poumons. — Poumon droit un peu aéré.

Poumon gauche poussé à droite, deux petits lobes, 2 cent. 3 de haut, 1 cent. 4 de large et 6 millimètres d'épaisseur.

Viscères déplacés. — Dans la cavité thoracique droite : Cœur. Thymus.

Dans la cavité thoracique gauche : lobe du foie. Estomac, côlon transverse, épiploon, proc. vermicul. Anses intestinales. Rate, portion du gros intestin.

Autres particularités. — Art. pulmonaire au-dessus des valvules a une étendue de 2 cent. 3. La branche gauche seulement 7 millimètres.

Source bibliographique. — Kohn, 1879.

Observation XCIV

Sexe. — Masculin.

Age. — 10 jours.

Symptômes pendant la vie. — Le huitième enfant de parents sains. Deux enfants étaient morts précédemment de scrofule. Enfant normalement constitué, bien nourri, face et lèvres généralement cyanosées, matité en avant et en arrière de la moitié gauche thoracique tout entière, absence du bruit respiratoire sauf au sommet. Choc du cœur à droite.

Diaphragme. — Dans la partie gauche du diaphragme, un trou *rond*, ayant 2 centimètres de diamètre, à travers lequel la plèvre et le péritoine se continuent directement, à 8 millimètres du trou œsophagien, situé autant dans la partie musculaire que dans la partie tendineuse.

Cœur et poumons. — Médiastin et cœur poussés à droite, celui-ci légèrement tordu sur son axe.

Poumon droit n'est représenté que par une petite portion des lobes supérieur et moyen. Bien formé.

Poumon gauche en haut, lobe supérieur gauche ayant 5 cent. 9 de long et 2 cent. 3 de large. Le lobe inférieur a 4 centimètres de long. Un peu aéré au sommet du lobe supérieur et au bord antérieur du lobe inférieur.

Viscères déplacés. — Dans la cavité pleurale gauche : Intestins remplis de gaz, partie du gros intestin, deux rates succenturiées.

Dans l'abdomen : Foie, estomac, pancréas, rate près du trou anormal du diaphragme. Duodenum, cœcum, process. vermiculaire.

Source bibliographique. — Richard Kohn, 1879.

Observation XCV

Sexe. — Masculin.

Age. — 53 ans.

Symptômes pendant la vie. — Appelée hernie de l'adulte. Apparence de congénitalité avouée par l'auteur.

Vigoureusement constitué.

Gêne de la respiration remarquée vers l'âge de 33 ans (?). Mort par le cerveau.

Diaphragme. — Orifice dans la moitié gauche à la partie postérieure forme d'une *grande boutonnière* ovale à petit diamètre antéro-postérieur.

Diamètre antéro-postérieur : 0,10.

Diamètre transversal : 0,12.

Portion charnue et une partie de la portion aponévrotique. Bords lisses, sans aucune solution de continuité.

Cœur et poumons. — *Poumon gauche*, 197 grammes, ayant le volume d'une petite tête de fœtus à terme, aplati, informe, ratatiné. A cheval sur la colonne vertébrale.

Poumon droit, 650 grammes, contigu au poumon gauche. On ne voit pas de péricarde.

Viscères déplacés. — *Dans l'abdomen :* Foie, estomac, duodenum avec troisième portion se dirigeant en haut, pancréas, cœcum, côlon descendant, une portion de l'iléon, l'intestin grêle à sa naissance monte vers l'ouverture herniaire, pénètre dans la moitié gauche thoracique et va rejoindre en ligne droite le cœcum. Le gros intestin pénètre à son tour dans la moitié gauche thoracique et en ressort pour devenir côlon descendant.

Dans le thorax gauche : intestin grêle, pas d'adhérences, grand épiploon, rate, une partie du pancréas. Rein gauche, gros intestin (16 centimètres).

Schneider. Thèse de Paris, 1873.

Observation XCVI

Sexe. — masculin.

Age. — 27 ans.

Symptômes pendant la vie. — Caporal de tirailleurs. Hésitation de l'auteur pour classer cette hernie. Il hésite entre traumatique et congénitale, mais reconnaît avec Bernheim de Strasbourg qu'il y a congénitalité. Alors il prend un biais.

Diaphragme. — Moitié droite du diaphragme normale. A gauche, à partir du pubis gauche entre la gouttière vertébrale et le foliole gauche du centre aponévrotique, *vaste échancrure* comprenant toute la partie postérieure du diaphragme qui s'insère aux arcades.

Cœur et poumons. — *Poumon gauche,* atélectasié, charnu, privé d'air.

Poumon droit, lésions pathologiques.

Viscères déplacés. — *Dans la cav. thor.*, estomac, pylore, une anse, de côlon transverse et descendant, rate.

Autres particularités. — Foie normal.

Source bibliographique. — Schneider (Thèse de Paris), 1873.

Observation XCVII

Sexe. — ?

Age. — 11 jours.

Symptômes pendant la vie. — ?

Diaphragme. — Absence complète dans la partie post. gauche.

Cœur et poumons. — ?

Viscères déplacés. — Viscères herniés ont une espèce de sac si on peut appeler ainsi une membrane mince et transparente.

Autres particularités. — ?

Source bibliographique. — Carruthers, présenté par Campenon, 1879.

Observation XCVIII

Sexe. — Petite fille.

Age. — Une heure.

Symptômes pendant la vie. — ?

Diaphragme. — Côté gauche manquait, à l'exception d'un rebord large de 2 centim. fixé sur le pourtour du bord inférieur de la paroi thoracique antérieure. Bord uni.

Cœur et poumon. — ?

Viscères déplacés. — ?

Autres particularités. — ?

Source bibliographique. — *Revue de Hayem*, 1881 (17, I, p. 650).

Observation XCIX

Sexe. — Masculin.

Age. — 60 ans.

Symptômes pendant la vie. — ?

Diaphragme. — Orifice dans la portion tendineuse.

Cœur et poumons. — ?

Viscères déplacés. — Estomac, une portion du côlon transverse et une portion du grand épiploon.

Autres particularités. — ?

Source bibliographique. — Dietz. *Dissert. Strasb.*, 1881.

Observation C

Sexe. — Masculin.

Age. — 68 ans.

Symptômes pendant la vie. — ?

Diaphragme. — Solution de continuité arrondie, large de 10 centimètres sur le centre phrénique à *droite*, au-devant du ligament coronaire du foie et du trou de la veine cave.

Cœur et poumons. — Poumon droit atélectasié et refoulé contre la colonne vertébrale.

Viscères déplacés. — Foie, petite tubérosité de l'estomac et une portion du gros intestin mesurant 60 centimètres. Côlon fixé aux parois thoraciques, par des adhérences pleurales anciennes.

Autres particularités. — ?

Source bibliographique. — Broch. Florence. *P. Lacchi*, 1882.

Observation CI

Sexe. — ?

Age. — 3 heures.

Symptômes pendant la vie. — Né à terme.

Diaphragme. — Absence de la moitié latérale gauche, large ouverture faisant communiquer plèvre et péritoine.

Cœur et poumons. — Cœur dévié à droite, au point de venir toucher la paroi latérale droite, de la poitrine (disposition diagnostiquée pendant la vie). Poumon gauche atrophié et imperméable à l'air.

Viscères déplacés. — Beaucoup d'anses d'intestin grêle, une portion du gros intestin et la moitié du foie.

Autres particularités. — ?

Source bibliographique. — *Union méd.*, n° 97, 1881 Polaillon.

Observation CII

Sexe. — ?

Age. — 1 an.

Symptômes pendant la vie. — Constitution débile ; depuis son enfance cyanose persistante ; pointe du cœur battait à droite (Ce qui avait fait croire à une malformation congénitale).

Diaphragme. — Solution de continuité de la portion charnue.

Cœur et poumons. — ?

Viscères déplacés. — Fragment du côlon, rein gauche, avec sac commun péritonéal.

Autres particularités. — ?

Source bibliographique. — *Arch. de clin. méd. allem.*, Livre 28, chap. 3 et 4, p. 268, L. *Lacher.*

Observation CIII

Sexe. — ?

Age. — Nouveau-né.

Symptômes pendant la vie. — A terme.

Diaphragme. — Absence de la portion charnue qui s'insère aux côtés sur la partie latéro-postérieure gauche du thorax. *Echancrure semi-lunaire.*

Cœur et poumons. — Cœur et poumon gauche refoulé dans un espace restreint (1/3 de la cav. thor.).

Viscères déplacés. — Estomac distendu. Viscères abdominaux (?)

Autres particularités. — ?

Source bibliographique. — Ibidem (L. Lacher).

Observation CIV

Sexe. — ?

Age. — 35 ans.

Symptômes pendant la vie. — Probablement congénitale.

Diaphragme. — Hernie diaphragmatique.

Cœur et poumons. — ?

Viscères déplacés. — ?

Autres particularités. — ?

Source bibliographique. — Cuervo y Alvarez, 1879, *Chir. med. de la Havane*, V, 54-57.

Observation CV

Sexe. — ?
Age. — ?
Symptômes pendant la vie. — ?
Diaphragme. — ?
Cœur et poumons. — ?
Viscères déplacés. — Viscères dans le côté gauche.
Source bibligraphique. — Keiller, 1830 (Dundée).

Observation CVI

Sexe. — Féminin.
Age. — 79 ans.
Symptômes pendant la vie. — Hernie trouvée sur le cadavre d'une vieille femme à la Salpêtrière, femme atteinte de toux et de dypsnée.
(Présidence de M. Cruveilhier).
Diaphragme. — Perte de substance ayant la largeur de l'orifice d'un verre ordinaire, au-devant du trou œsophagien.
Les éléments musculaires et aponévrotiques manquent complètement.
Cœur et poumons. — ?
Viscères déplacés. — Péricarde et péritoine sont immédiatement adossés et forment un sac herniaire à collet large, du volume du poing, saillant dans la poitrine et renfermant une grande partie du cul-de-sac de l'estomac.
Source bibliographique. — Barth, 1851.

Observation CVII

Sexe. — ?

Age. — Né avant terme.

Symptômes pendant la vie. — ?

Diaphragme. — Absence de la moitié droite du diaphragme.

Orifice circonscrit *en arrière et en dehors :* par les reins, le carré des lombes et le transverse ; *en avant et en dedans :* par un bord concave appartenant au diaphragme et qui se prolongeait en arrière par des fibres musculaires jusque sur la colonne vertebrale et en avant jusqu'au rebord cartilagieux des côtes.

Cœur et poumons. — ?

Viscères déplacés. — Une partie du foie.

Côlon ascendant, côlon transverse et la plus grande partie de l'intestin grêle.

Poumon droit comprimé à l'état rudimentaire.

Source bibliographique. — *Bulletin de la Société anatomique*, 1863, p. 344, Bouchaud.

Observation CVIII

Sexe. — Masculin.

Age. — 44 ans.

Symptômes pendant la vie. — ?

Diaphragme. — Orifice herniaire situé en arrière de la dernière pièce du sternum, à gauche du ligament suspenseur

du foie, en avant du lobe gauche refoulé par les parties herniaires. Formé en avant par la face postérieure du sternum, sur les côtés par deux faisceaux de fibres musculaires qui vont s'insérer d'une part sur les parties latérales du sternum, d'autre part sur le folio le moyen du diaphragme, en avant des liens du péricarde. 4 centimètres de diamètre, régulier, notablement circulaire.

Cœur et poumons. — ?

Viscères déplacés. — Épiploon. 10 centimètres de côlon transverse.

Source bibliographique. — Habran. *Bulletin de la soc. anatom.* de Paris, 1867.

Observation CIX

Sexe. — ?

Age. — Mort peu après la naissance.

Symptômes pendant la vie. — Un seul soupir faible.

Efforts inutiles pour le rappeler à la vie.

Diaphragme. — Ouvertures du côté gauche du diaphragme réduit à quelques fibres.

Cœur et poumons. — ?

Organes déplacés. — Estomac, rate, pancréas, portion du lobe gauche du foie, intestin grêle, cœcum, appendice vermiculaire, côlon ascendant et transverse.

Source bibliographique. — *Société obstétricale d'Édimboarg*, 1868. Balfour.

Observation CX

Sexe. — ?

Age. — Enfant apporté à l'école pratique.

Symptômes. — Sans renseignements.

Bien conformé extérieurement, sauf aplatissement marqué du ventre.

Face cyanosée, téguments violacés, n'a pas respiré.

Diaphragme. — Moitié droite normale. Partie gauche du diaphragme réduite à une sorte de faux à concavité postérieure, dont la base repose sur le centre phrénique et dont la pointe s'attache à l'extrémité antérieure de la septième côte. Le croissant qui forme la partie gauche du diaphragme est aponévrotique en avant dans le 1/3 de son étendue.

Dans le 1/3 postérieur existe une nappe de fibres musculaires qui est épaissie en forme de bourrelet au niveau de son bord libre.

Dans toute sa partie latérale gauche et postérieure l'orifice du diaphragme est donc limité uniquement par la paroi thoracique. En ce point, il n'existe aucun vertige de cloison entre la poitrine et l'abdomen.

Une même séreuse tapisse les deux cavités et se continue sans ligne de démarcation sur les bords de l'ouverture diaphragmatique.

Aucune autre malformation.

Cœur, poumons. — Poumons atélectasiés, peuvent être insufflés.

Poumon droit, volume normal.

Poumon gauche, notablement plus petit.

Son lobe inférieur émerge au milieu de la masse intestinale.

Cœur déplacé à droite.

Viscères déplacés. — L'abdomen s'était pour ainsi dire vidé dans la poitrine.

Lobe gauche du foie, estomac, rate, pancréas, intestin grêle, gros intestin jusqu'au colon descendant.

Source bibliographique. — *Bulletins de la soc. anat.* 47e année, 2e s. Tome XVII (1872). Pozzi.

Observation CXI

Sexe. — Masculin.

Age. — Adulte.

Symptômes. — Autopsie d'un turco à l'ambulance de Haguenau, 1870.

Diaphragme. — Absence de la 1/2 gauche du diaphragme. Constaté par le professeur Jœssel.

Cœur, poumons. — ?

Viscères déplacés. — ?

Source bibliographique. — Rapport sur l'ambulance du petit quartier à Huguenau (Strasbourg, 1872).

Observation CXII

Sexe. — Masculin.

Age. — 3/4 d'heure.

Symptômes. —?

Diaphrame. — Ouverture située à la partie postérieure gauche du diaphragme, ne pouvant laisser passer que l'extrémité du petit doigt seulement.

Cœur, poumons. — Cœur à droite du côté du poumon droit, comprimé par les intestins.

Viscères déplacés. — Dans la cavité droite :

Masse intestinale sauf intestin grêle et partie inférieure du gros intestin.

Source bibliographique. — Société d'obstétrique (2 juillet 1873). Heywood Smith.

Observation CXIII

Sexe. — Féminin.

Age. — 4 ans.

Symptômes. — Pleine de vie et de santé.

Jamais sérieusemnnt malade ; prise après son dîner (15 mars 1860) de malaise et de nausées.

Pouls fréquent et petit.

Respiration accélérée et pénible.

Voussure de la cavité pleurale gauche, et de la région de l'hypocondre.

Diaphragme. — Diaphragme comprimé. Forte convexité du côté de la cavité abdominale, déprimant le colon transverse auquel la rate était attachée par une *bride flottante.*

Perforation circulaire de 1 pouce 1/2, bords roulés du côté du thorax.

Le bord enroulé de l'ouverture du diaphragme présentait

la forme d'un tube délicat, renfermant l'œsophage et le duodenum sur une longueur de plus de deux pouces.

Cœur, poumons, — Poumon gauche avait la grosseur d'une petite noix.

Cœur poussé à droite.

Estomac distendu, cardia en haut (Courbure du côté de la plèvre costale) dans la cavité pleurale.

Viscères déplacés. — ?

Source bibliographique. — *Journal méd. et chirurg. de Philadelphie.* Vol. XLVI, n° 5, février 1882. E. Michener.

Observation CXIV

Sexe. — Féminin.

Age. — 1 heure 10′.

Symptômes. — Bien développé, pesant 8 livres, long de 51 cent. ; respiration s'établit sans difficulté. Au bout de 1 heure, asphyxie. Respiration artificielle légère. Mort.

Diaphragme. — Absence de la moitié gauche du diaphragme, sauf un rebord de 2 centim. de large, aux environs du bord antérieur du thorax. Bords lisses.

Cœur et poumons. — Dans la cavité pleurale gauche : Estomac (grande courbure en haut et les 2 extrémités en bas). Intestins. Poumon gauche en haut et en arrière. Cœur à droite. Poumon droit poussé à droite, rate, pancréas (excepté bride du duodenum). Côlon descendant et rectum.

Source bibliographique. — *American Journal of obstetrics*, juillet 1879, observation de Anna Broomal, professeur *d'obstétrique et de gynécologie* à l'hôpital de *Philadelphie.*

Observation CXV

Sexe. — Masculin.

Age. — 34 ans.

Symptômes. — Abdomen déprimé, entré à l'hôpital le 15 novembre 1883 et mort le 17 novembre.

Diaphragme. — Large ouverture (une seule) occcupant partie centrale et postérieure, à travers laquelle divers organes : V. C. I, aorte, canal thoracique.

Veine porte, gros intestin et intestin grêle, pancréas, artère mésentérique supérieur passant de la cavité abdominale au thorax et réciproquement. Assez large pour permettre le passage du poing. Arrondi, lisse, attaché à la tête de 12e côte et à la base de l'apophyse tranverse de la 12e vertèbre dorsale.

Cœur, poumons. — Pointe du cœur rapprochée du sternum. Poumon gauche. Estomac. Intestin grêle une partie du colon, moitié du pancréas.

Source bibliographique. — *Journal médical de New-York*, V. 26, n° 15. octobre 1884, Dr Harris, médecin à l'hôpital Chicago.

Observation CXVI

Age. — 2 jours.

Symptômes. — Murmure vésiculaire sourd à gauche.

Cyanose de plus en plus marquée. Mort le 13e jour.

Cœur, poumons. — Poumon gauche affaissé, en haut. Au-dessous : masse intestinale sauf duodenum et côlon descendant. Estomac à sa place. Foie en bas et à droite.

Source bibliographique. — Bouchut (maladie des enfants).

CONCLUSIONS

Nous conclurons donc :

1° La hernie diaphragmatique congénitale est celle qui existe au niveau d'un orifice, tenant à un défaut de développement du diaphragme, remontant par conséquent à une époque inconnue de la vie embryonnaire.

2° Il est fort probable que le défaut de développement du diaphragme est, comme le pensait Cruveilhier, *la conséquence* et non la cause de la hernie ; bien que l'hypothèse d'une hernie se produisant d'un façon progressive pendant la naissance ou encore après la naissance soit dans le domaine du possible. Toutefois cette dernière hypothèse ne nous satisfait guère.

3° Le mécanisme, tel que nous l'entendons, nous explique assez ces variétés d'orifice herniaire, traduites soit par une absence plus ou moins complète de la moitié du diaphragme, soit par un croissant, soit par un simple trou ou ovale ou rond ; orifice siégeant le plus souvent à gauche, mais pouvant siéger à droite et au centre, tantôt en plein muscle, tantôt en plein centre aponévrotique, tantôt à la limite de l'un ou de l'autre.

4° La hernie dite *hernie en croissant* ne saurait être considérée comme le *type* de la hernie congénitale.

5° Bon nombre de hernies diaphragmatiques, regardées comme suspectes de congénitalité, *appelées hernies de l'adulte*, pourraient bien être congénitales.

6° Si dans bien des cas une telle infirmité a été incompatible avec la vie ou avec une existence prolongée, nous avons mentionné des cas *où la vie a été possible;* et nous pensons, que souvent, pour peu qu'il observe une hygiène rigoureuse, telle que l'exigent de semblables désordres, le sujet porteur d'une hernie diaphragmatique congénitale peut atteindre non seulement l'âge adulte mais même un âge avancé.

7° Des auteurs que nous avons signalés ont pu soupçonner la hernie et même la diagnostiquer avec certitude ; le diagnostic est donc possible. L'essentiel est de songer à la lésion d'abord. On se conformera ensuite aux règles données plus haut pour l'affirmer d'une façon précise.

8° Enfin tant que des symptômes alarmants ne se montrent pas, nous sommes d'avis de ne pas nous préoccuper de la lésion, *en dehors des règles de l'hygiène.* Mais dès qu'il y a soupçon d'étranglement ou d'obstruction intestinale, nous recommandons la laparotomie et débridement, s'il y a lieu.

INDEX BIBLIOGRAPHIQUE

STIERLING. — Dissert. de hernie diaphrag. 1834.

MOEKEL. — Descriptio monstrorum. T. III. § 6 ad fœtum IV.

MEHLIS.— Die Krankheiten des Zwerchfells des menchen : 1845.

SCHOELLER. — Rusts, magazin n° 3, t. XIX. 1842.

FOERSTER. — Die missbildungen des menschen nebst einenm, atlas von 26 Tafeln p. 133 ; Iéna, 1861.

BAER. — Entw. t. II, p. 126.

ROKITANSKY. — Lehrbuch der patholog. anat., Bd. III, p. 151.

BEDNAR. — Die Kranhheiten der Neugeborenen und Saüglinge Phl. III, S. 4, Wien, 1852.

CASPER. — Handbuch der gerichtl. medicin. 5° Aufl., Band II, Seite 12-13.

Abhandlungen der K. böhm, gesellschaft der. Wissenschaft. Fol. V. Bd. V.

Med. Corresp. Blatt bayer. Aerzte n° 22, 1846.
n° 20, 21, 1847.

Canstatt's Jahresb. f. de med. Bd. 3 ; S. 265-266 ; 1857.

Kœnigsberg. med. Jahrbch. Bd. II. 567, 69, 71 — 1860.

Monatsschrift f. geburtskunde und Frauenkrankheiten. Bd. 19, S. 404. — Berlin, 1862.

Prager Vierteljahrss-chrift f. gerichtl. u. öffentl, med. Bd. 7 ; S. 160 ; — 1855.

Prager Vierteljahr. f. pract. Heilkunde — Bd. 49 ; S. 178. Bd. 51 ; S. 33. — (1856).

Prager Vierteljah. Bd. 53 ; S. 175-186. — 1859.
Hamburg. Zeitsch. f. d. ges. med ; Bd. 7, H. 4, S. 503. — 1837,
id Bd. 43. id S, 533. — 1850.
Aufsëtze und Beobachtungen aus der gérichtl. arzneiwissenschaft. — Thl. 5, n° 5; S. 37. Berlin, 1787.
Neue Zeitscher. f. geburtskunde III, 3. 1838.
Württemberg, corresp. Blatt. 1853, 14.
Schmidt's Jahrbücher. Bd. 77, (1853), S. 56, Bd. 79, S. 334 ; Bd. 89 1854, S. 169 ; Bd. (1856), S. 169, Bd. 107, (1858). S. 26, Bd. 103, 104 (1859) S. 191 Bd. 105 106 (1860). S. 195, Bd. 121, (1864). S. 336, Bd. 100 S. 167, Bd. 104 S. 191 Bd. 24 S. 265, Bd. 135 (1867). S. 169.
Virchow's archiv. Bd. 47, S. 293, 395, 391, 392, 367, 382. (1869).
Virchow's-Hirsch Jahresbericht, 1869 S. 170.
id 1871. S. 170-171.
Uskow (Arch. f. micr. an., 1883 ;
Ueber Zwerchfellshernien : L. Lacher (Deut. arch. f. Klin, med., Bd. XVII, H. 3 et 4, S. 268)
Arch. f. path. ana. Berl. 1869, XLVII 382-399.
Neue Beobachtungen über die Hernien des Zwerchefells (Strasburg : Dietz, 1881).
Berlin. Klin. Wochensch. 1872, n° 8.
id 1874, XI, 497, 515, 539, 551.
id 1877.
id 1881, n° 22, S. 316.
WEYLAND. — Thèse d'Iéna, 1831.
STIERLING. — id 1834.
REISIG. — Thèse de Berlin, 1823.
FISCHER. — id 1840.
FEHLEISEN. — Thèse de Tubingue, 1828.
ZWANZIGER. — Thèse Halle, 1849.
WURTH. — Thèse Wurzbourg, 1847.
BOWDITCH. — A treatise on diaphrag. Hernia ; voir : Charleston Journal and Review ; may 1855, n° 3.

A. Cooper. — Œuvres chirurgicales, traduct. (1837 p. 378) par Chassaignac et Richelot.

The Lancet, avril 1832.

id décembre 1860.

Gazette médicale de Londres, mai 1841.

J. obst. soc. N. Y. — XII 537-541. Année 1879.

med. record N. Y. — XXVI. 401. id 1884.

med. an surgical reporter. Phil. XLVI, 138, 1882.

Cron. méd. quir. de la Habana, V. 54-57 1879.

I. G. Saint Hilaire. — Tératologie, t. I. p. 276, 558 ; t. III, p. 472, 499, etc.

Cruveilhier. — Anatom. path. générale, t. I, pages 610-619.

J. L. Petit. — Traité des maladies chirurgicales, t. II, p. 260.

Nélaton. — Éléments de Pathologie chirurgi. t. IV, p. 420.

Malgaigne. — Traité d'anat. chirurg. et de chirurg. expérimentale Tome, II, p. 197.

Journal de chirurgie de Desault, tome III.

Duguet. — Thèse de Paris, 1866.

(Campana) ; Dictionnaire encyclopédique

Meckel. — Anat. générale descriptive et pathol. Tome II, p. 126 (1825).

Dictionnaire de Dechambre et de Jaccoud (art. diaphragme).

Poulet et Bousquet.— Follin et Duplay. Traité de Pathologie externe.

Péan. — Diagnostic et traitement des tumeurs de l'abdomen et du bassin, Tome I, page 699.

Cadiat. — Anat. générale, T. I. p. 115.

Bulletins de la société anat. de Paris :

Années : 1826, p 25; 1837, p. 99 ; 1833; 1836 p. 243, 248, 333 ; 1847-51 ; 1856 p. 305 ; 1863, p. 344 ; 1867, p. 27 ; 1872-74 XLVII 90.95.

Bulletins de la société d'anthropologie de Paris, 1883.

Bouchut (maladies des nouveau-nés).

Revue des sciences médicales de Hayem.

Années ; 1875. Tome 2. p. 277 ; 1877, tome 2, p. 244 ; 1880, t. I, p. 276-78 ; 1881, T. I. p. 650 ; 1882. t. I, p. 460; 1883, t. I. p. 62-448 ; 1886. t. I, p. 701.

Union médicale n° 97 (1881).

FARABOEUF. — Le système séreux ana. et physiol. (Thèse d'agrégation Paris, 1876).

Gazette des hôpitaux de Paris, 1875, XLVII, 292-294.

Gazette médicale de Strasbourg 1884, 4e série XIII, 101-103.

Thèse de Paris, 1873 et 1885.

Vu : le Président de la thèse

DUVAL

Vu : le Doyen,

BROUARDEL

Vu et permis d'imprimer,

Le Vice-Recteur de l'Académie de Paris

GRÉARD

Imprimerie des Écoles, HENRI JOUVE, 23 rue Racine, Paris

Planche I

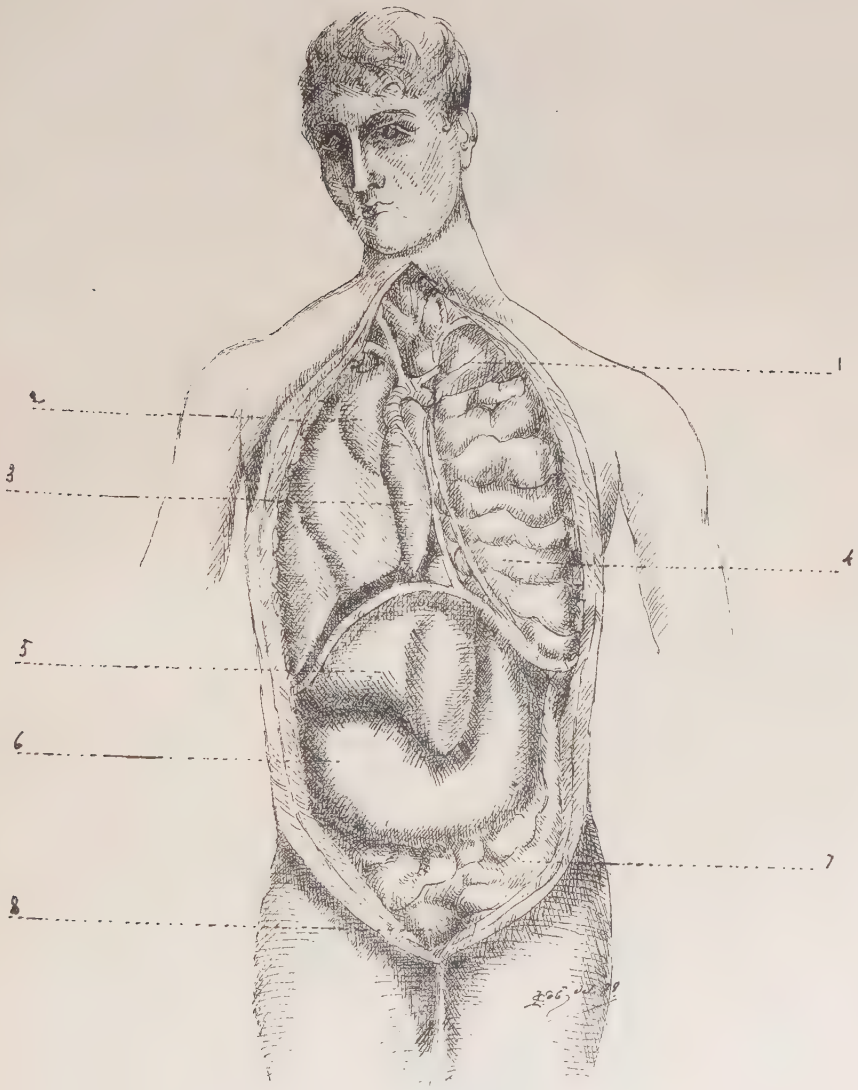

HERNIE DIAPHRAGMATIQUE CONGÉNITALE

chez un adulte âgé de 25 ans.
vue d'ensemble.

1 Poumon Gauche. 2 Poumon droit. 3 Coeur. 4 Masse Intestinale. 5 Foie. 6. Estomac dont la face postérieure est devenue antérieure 7 S. Iliaque 8 Vessie.

Louis Gobillot del.

Planche 2.

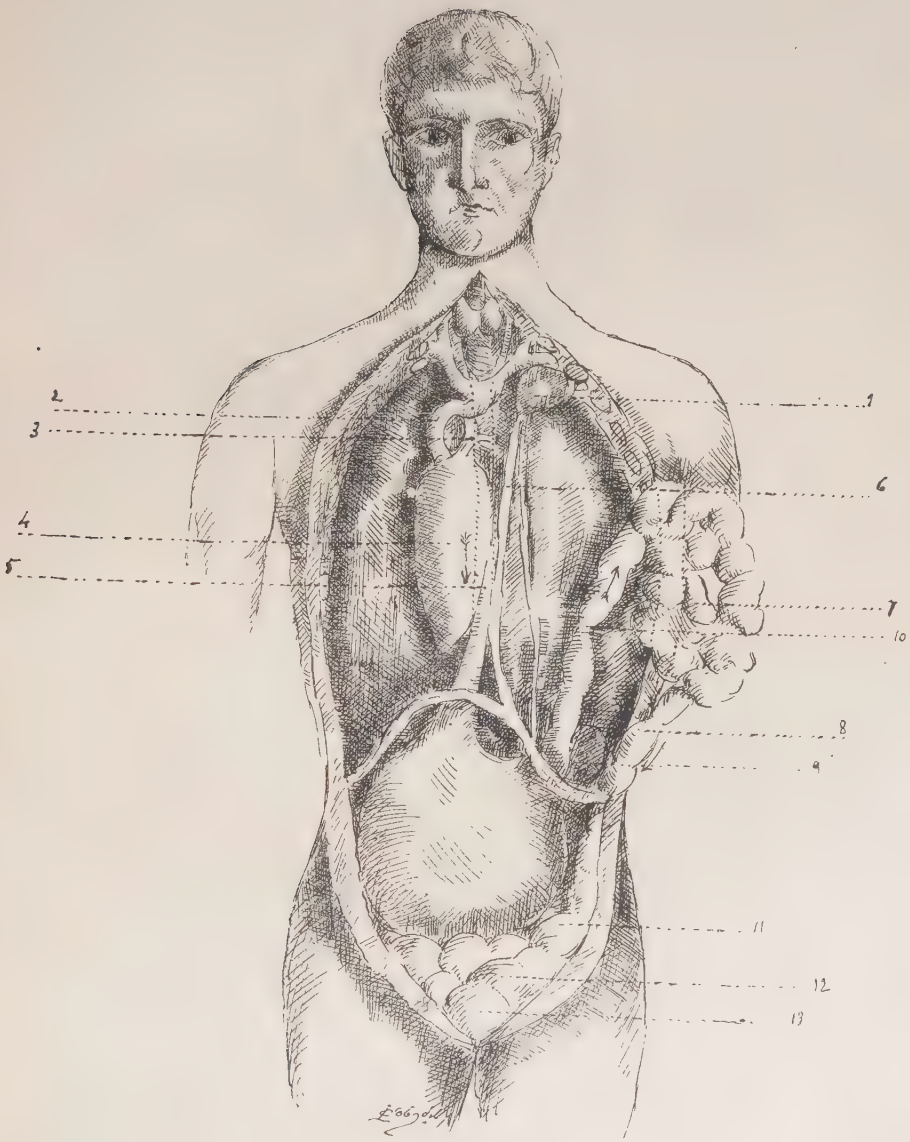

HERNIE DIAPHRAGMATIQUE CONGENITALE.
chez un adulte agé de 25 ans.
figure schématique.

1 Poumon Gauche. 2 Aorte. 3 Artère Pulmonaire. 4 Coeur. 5 Œsophage (ligne Ponctuée) 6. Bride partant du sommet du Poumon Gauche. 7 Masse Intestinale. 8 Colon. 9 Rate 10 Duodenum et 1re partie du jéjunum 11 S Iliaque 12 Rectum. 13 Vessie

– Louis Gobillot del.

Planche 3.

Diaphragme vu par sa face inférieure

1. Veine Cave inférieure, 2 Orifice Herniaire, 3 Aorte, A.A' centre aponévrotique

L. Gobillot del.

Planche 4

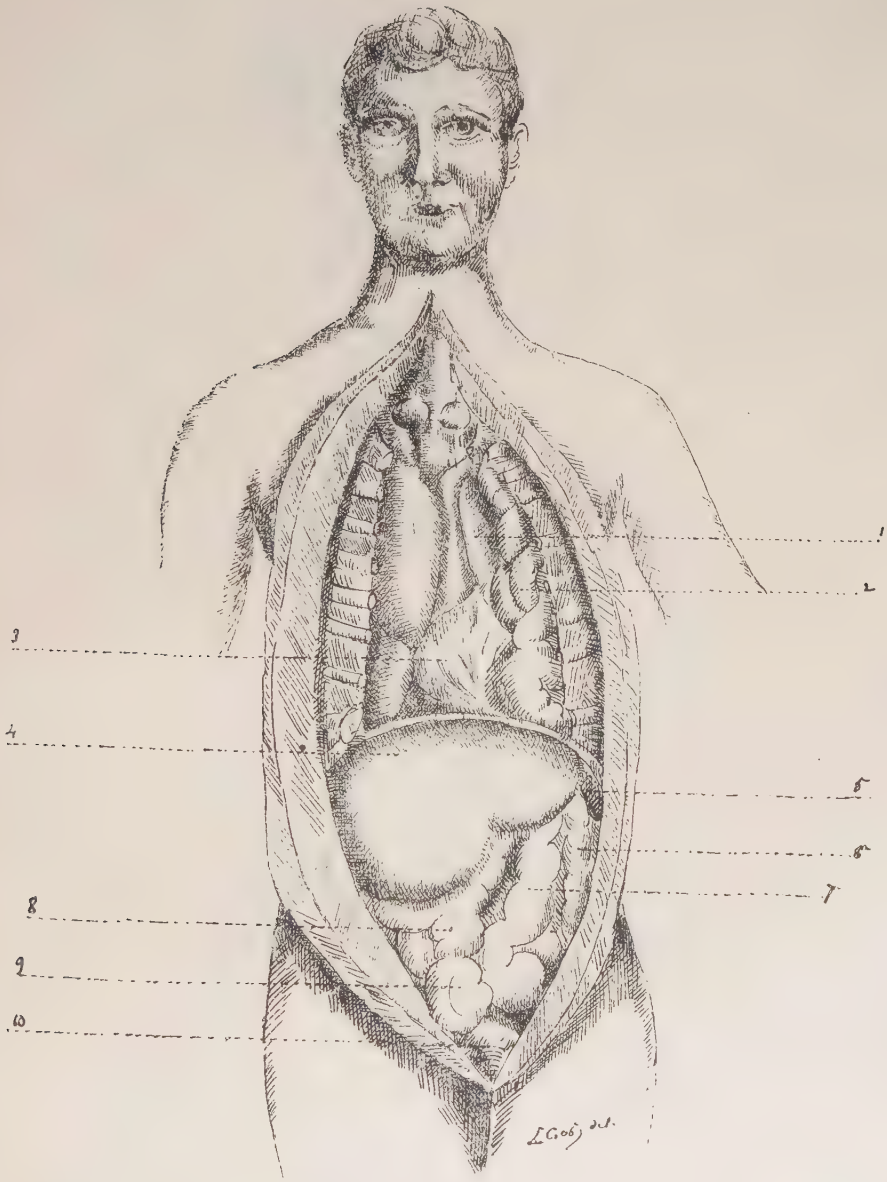

HERNIE DIAPHRAGMATIQUE CONGÉNITALE

1 Poumon Gauche. 2 Circonvolution de l'intestin grêle. 3 Coeur dans son sac. 4 Foie
5 Rate. 6 Colon descendant. 7 Extrémité inférieure de l'iléon. 8 Coecum. 9 S iliaque
10. Vessie. (D'après le dessin joint à l'observation du Docteur M. L. Harris Cook County Hopital
Extr. du « Medical Record » du 11 oct. 1884. Louis Gobillot del. 88.

Planche 5

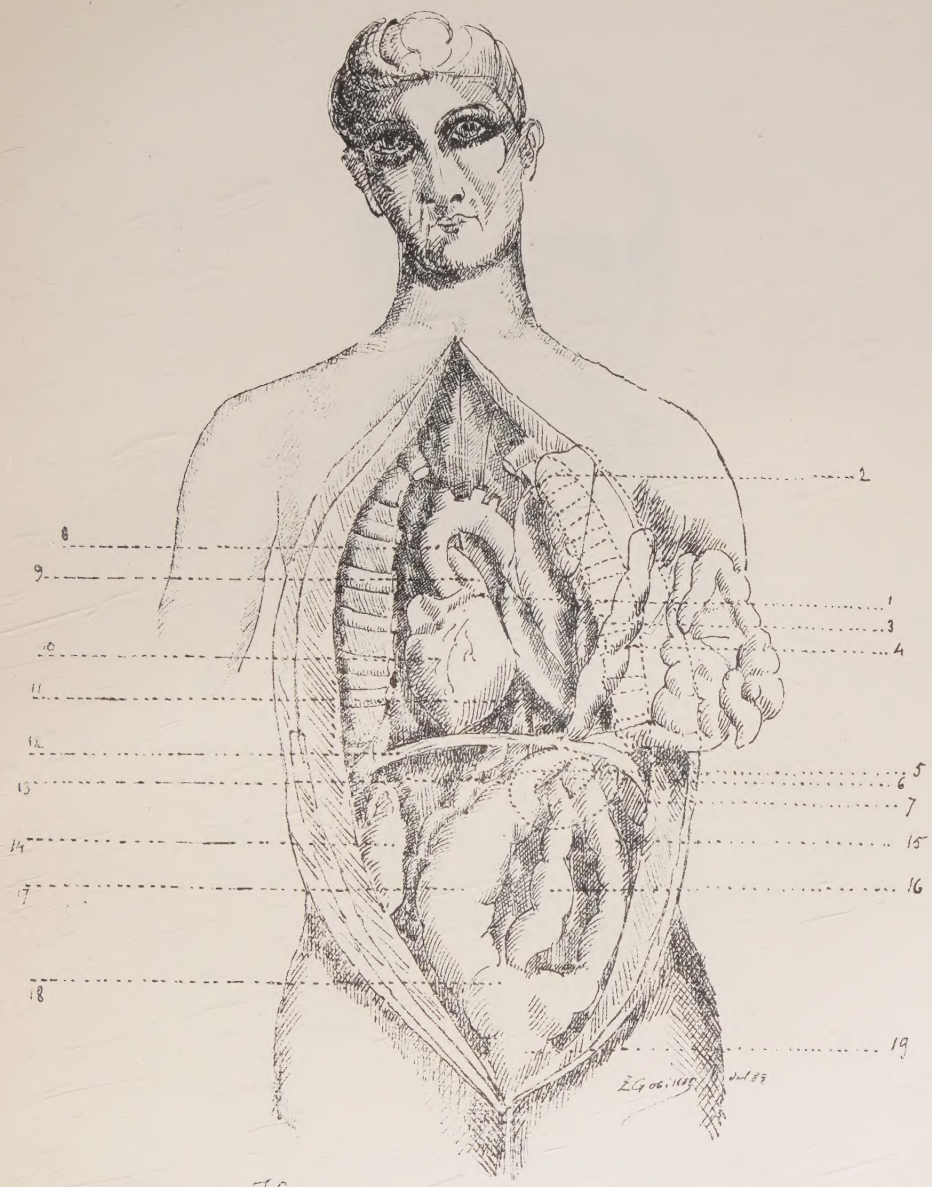

Hernie diaphragmatique congénitale

1 Œsophage. 2 Estomac. 3 Pylore. 4 Cardia. 5 Duodénum (ligne ponctuée). 6 Pancreas (ligne p.) 7 Rate 8 Crosse de l'aorte. 9 Artère Pulmonaire. 10 Coeur. 11 Aorte Descendante. 12 diaphragme. 13 Extrémité coupée de la Veine Porte. 14 Rein. 15 Colon descendant. 16 Iléon 17 Coecum. 18 S Iliaque 19 Vessie

D'après le dessin joint à l'observation du docteur M L Harris (Cook country hopital) Extr. du medical Record du 11 Octobre 1884. Louis Gobillots del. 1888.

Planche 6.

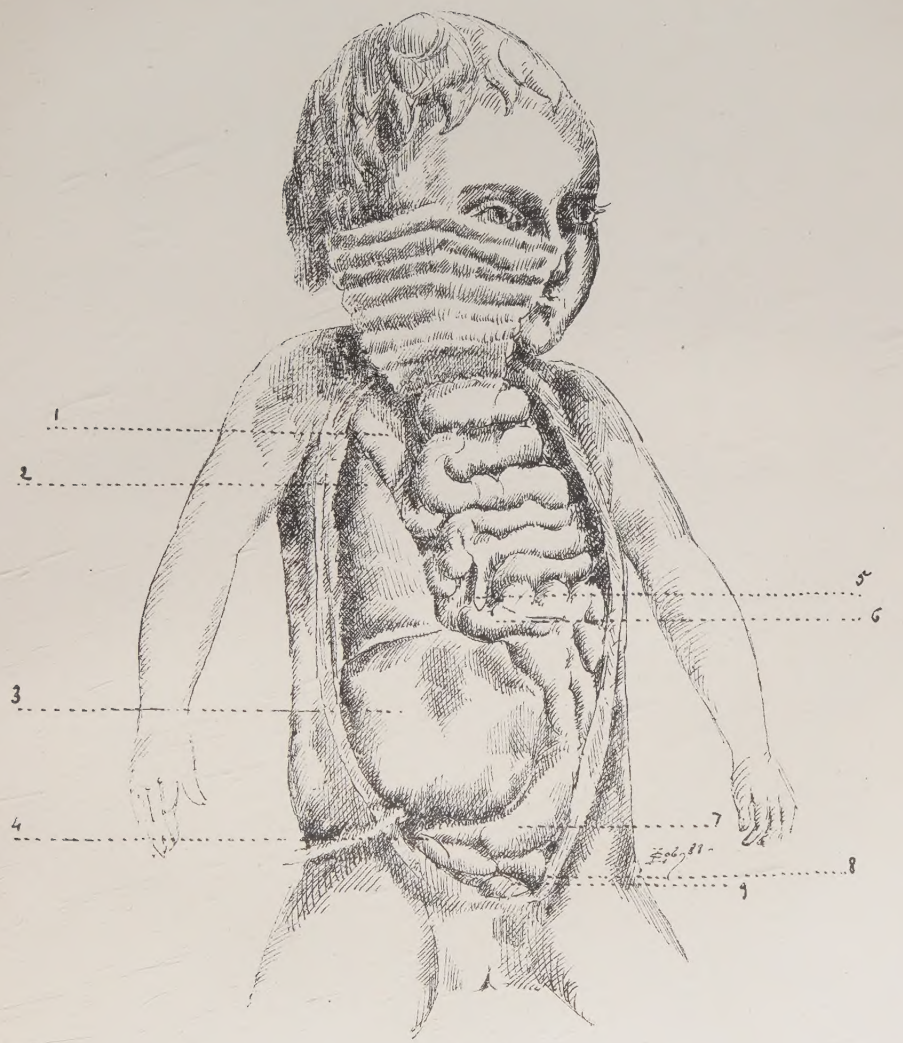

Hernie diaphragmatique congénitale

1 Poumon gauche. 2 Pericarde. 3 Foie. 4 S Iliaque. 5 Appendice Vermiforme. 6 Estomac
7 Colon 8 Utérus. 9 Vessie

D'après le dessin de M M.K. joint à l'observation de Anna E. Broomal médecin titulaire de l'Hopital des Femmes de Philadelphie, Professeur d'obstétrique et de Gynecologie au Woman's medical college de Pensylvanie.

{Louis Gobillot del. 1888.}

Ext. de l'american journal of obstetrics. Juillet 1879.